Die anatomischen und physiologischen Veränderungen des Dünndarmes nach der Einpflanzung in die Kontinuität des Mastdarmes

Experimentelle Studien am Hunde

Dissertation

zur

Erlangung der Doktorwürde
der Veterinärmedizinischen Fakultät
der Hessischen Ludwigs-Universität zu Gießen

vorgelegt von

Derk Jan Kok
geboren in Arnhem
Tierarzt in Haarlem.

Mit 31 Abbildungen
und 14 Tabellen

Gießen 1929

Die anatomischen und physiologischen Veränderungen des Dünndarmes nach der Einpflanzung in die Kontinuität des Mastdarmes

Experimentelle Studien am Hunde

Dissertation

zur

Erlangung der Doktorwürde
der Veterinärmedizinischen Fakultät
der Hessischen Ludwigs-Universität zu Gießen

vorgelegt von

Derk Jan Kok
geboren in Arnhem
Tierarzt in Haarlem.

Mit 31 Abbildungen
und 14 Tabellen

Gießen 1929

Gedruckt mit Genehmigung der Veterinärmedizinischen Fakultät
der Ludwigs-Universität zu Gießen

Referent: Professor Dr. Herzog

Universitätsverlag von Robert Noske in Borna-Leipzig

Meinen lieben Eltern gewidmet

Digitized by the Internet Archive
in 2026

https://archive.org/details/IA40153309_0197

Angeregt durch die später näher beschriebenen Arbeiten Roux's, Schuberts u. a. schlug 1925 Haberland vor, bei hochsitzendem Rektumkarzinom den erkrankten Darmteil zu resezieren und ihn durch ein Stück gestielten Dünndarmes zu ersetzen. Dadurch sollte, trotz der radikalen Operation, ein künstlicher After vermieden werden. Für den weiteren Ausbau der Technik gab Haberland mehrere Wege an und trat auch der ganzen, so wichtigen Frage experimentell näher.

Auf seinen Vorschlag hin versuchte ich in der nachfolgenden Dissertation die Technik, anatomischen und physiologischen Vorgänge des verpflanzten Dünndarmstückes eingehend am Hunde zu studieren.

Denn die experimentelle Chirurgie hat bewiesen, daß der Hund für diese vergleichende Chirurgie das richtige Objekt ist.[1])[2])

Das internationale Schrifttum, welches ich in dieser Fragestellung auf das sorgfältigste durchmusterte, gibt darüber keine Auskunft.

Über die Verwendung des Darmes zu Transplantationen berichtet E. Lexer in einem Vortrag auf dem deutschen Chirurgenkongresse im Jahre 1925[3]).

Erwähnenswert ist die Verwendung des Blinddarmes zum Ersatz der Urethra.

Heitz-Boyer schlägt vor, bei der Ectopia vesicae den unteren Teil des Rektums als Receptaculum urinae zu verwenden. Diese Methode wurde durch den niederländischen Chirurgen Zaayer abgeändert[4]).

---

[1]) G. Axhausen, Operationsübungen, Lehmanns med. Atlanten Bd. XIII S. 254.

[2]) H. F. O. Haberland, Operative Technik des Tierexperimentes.

[3]) Arch. f. Chirurgie Bd. 133 S. 251.

[4]) Zentralbl. f. Chirurgie 1923 Bd. 50 S. 114.

Bei dem Anlegen einer antethorakalen Speiseröhre bedienten sich Roux und Wullstein des Dünndarmes als Verbindungsglied zwischen dem oberen Teil des Ösophagus und Magens. Kelling und Vulliet nehmen den Dickdarm als Ersatz der Speiseröhre.

Auch als plastisches Material zum Ersatz einer nicht vorhandenen Scheide ist der Darm brauchbar, sowohl Dünndarm wie Kolon. Mori[5]) verwendete den Dünndarm und gibt dazu folgende Begründung: „Schrumpfung sei nicht zu befürchten, weil der gebildete Kanal allseitig mit Schleimhaut ausgekleidet und das Ende des Blindsackes am Mesenterium fixiert ist." Schubert[6]) lehrte eine hervorragende Methode, wobei er den Mastdarm verwendete. Sein Verfahren fand viele Anhänger. Van den Hoff[7]) zieht den Dünndarm als Transplantationsmaterial vor, dagegen Koch das Kolon[8]).

Ich gehe absichtlich etwas ausführlicher auf diesen Scheideersatz ein, weil die Meinungen, Dünndarm oder Kolon als plastisches Material bei Menschen zu verwenden, weit auseinandergehen und die Literatur hierüber einige Statistiken gibt. Diejenigen, welche den Mastdarm verwenden, berufen sich auf eine Statistik von Wagner[9]), wobei man bei Dünndarmplastiken eine zu hohe Sterblichkeitsziffer sah, nämlich in 61 Fällen 21 % mit tödlichem Verlauf, während nach der Methode von Schubert (Rektum-Methode) in 57 Fällen kein Sterbefall eintrat. — Bethin und später auch Rabinowitsch[10]) haben die Wagnersche Kritik näher betrachtet, und daraus geht hervor, daß die meisten Sterbefälle wahrscheinlich durch das nicht vollkommene Beherrschen der erforderlichen Technik bedingt sind.

Der große Vorteil, den die Mastdarmtransplantation bietet, ist das retroperitoneale Arbeiten, während die Dünndarmplastik bei eröffneter Bauchhöhle mehrere Gefahren mit sich bringt.

---

[5]) Zentralbl. f. Gyn. 1909 Nr. 5.
[6]) Zentralbl. f. Gyn. 1911 Nr. 28 S. 1017.
[7]) Ned. Tijds. v. Geneesk. 1. helft No. 13, 1927, S. 1538.
[8]) Ned. Tijds. v. Geneesk. No. 2, 1927.
[9]) Arch. f. Gyn. Bd. 120 S. 137.
[10]) Zentralbl. f. Gyn. 1926 S. 1851.

Van den Hoff[7]) hat für den Scheidenersatz mit Dünndarm eine Technik angegeben, wodurch man die übertriebenen Bedenken gegen die Dünndarmplastik nicht länger aufrechterhalten kann.

Um darzulegen, daß die Technik bei dem Hunde schwieriger als beim Menschen ist, weil die Größenverhältnisse des Operationsgebietes bei diesem Tiere viel kleiner sind, so seien bezüglich der Technik einige Vorbemerkungen gemacht.

Der Dünndarm hat ein wesentlich geringeres Volumen als beim Menschen, wodurch die einzelnen operativen Eingriffe sich etwas diffiziler gestalten. Dagegen hat er eine dickere Wandung und die Schleimhaut, die äußerst weich und zerreißlich ist, haftet der Muscularis zum Unterschiede vom Menschen fest an. Der Dünndarm ist fast stets leer und zeigt kaum eine Dilatation durch Gasbildung. Nach dem oberen Ende hin nimmt sein Volumen zu. Für die Auffindung des oberen fixierten Endes des Jejunums ist diese Tatsache von Wichtigkeit. Aus dem gleichen Grunde erscheint es zweckmäßig, bei der Darmresektion in meinen Fällen eine der obersten Schlingen zu wählen. Das Rektum ist kurz, das S-Romanum (zwischen Kolon und Rektum) fehlt beim Hunde. Das Rektum verläuft gerade an der inneren Seite des Os sacrum und dem ersten Schweifwirbel zum After hin und besitzt weder Haustrien noch Bandstreifen. Seine Längsmuskulatur zeigt gleichmäßige Verteilung; nahe dem After sendet sie ein stärkeres Bündel an die Wirbelsäule, das Afterschweifband. Die Schleimhaut bildet keine Columnae Morgagni[11]).

Axhausen meint: „Für die Technik im einzelnen spielen diese Abweichungen keine wesentliche Rolle. Man kann nur sagen, daß die einzelnen Operationen am Hunde etwas schwieriger sind als beim Menschen. Wer ihre Technik beim Hunde vollauf beherrscht, wird bei seinem ersten Versuche am Menschen durch die erhöhte Leichtigkeit der Ausführung angenehm überrascht sein."

Dies trifft auch bei unserer Fragestellung zu.

Bevor ich einen allgemeinen Überblick der Technik gebe, will ich kurz auf die Technik in der Hundechirurgie nach van den Hoff hinweisen, welche es ermöglicht, einen möglichst

[11]) Ellenberger und Baum, Anatomie des Hundes, 1891.

langen Stiel für die zu verlegende Darmschleife zu bilden. Dadurch ergibt sich die größere Sicherheit, daß das implantierte Stück seine Nahrung erhält, dem man stets Rechnung zu tragen hat.

Die Dünndarmschleife, welche man herausholt, um daraus ein Stück zur Implantation zu resezieren, darf nicht zu fest angezogen werden. Das Einschneiden des Mesenteriums ist nicht notwendig, sogar oft gefährlich. Weitere Gefahren sind u. a. das Herumdrehen der Darmschleife, das Zudrücken der Gefäße, wodurch das resezierte Stück abstirbt.

Wir wählen zur gestielten Resektion dasjenige Dünndarmstück, welches am leichtesten und am nächsten zum Rektum (Richtung Schambein) gebracht werden kann.

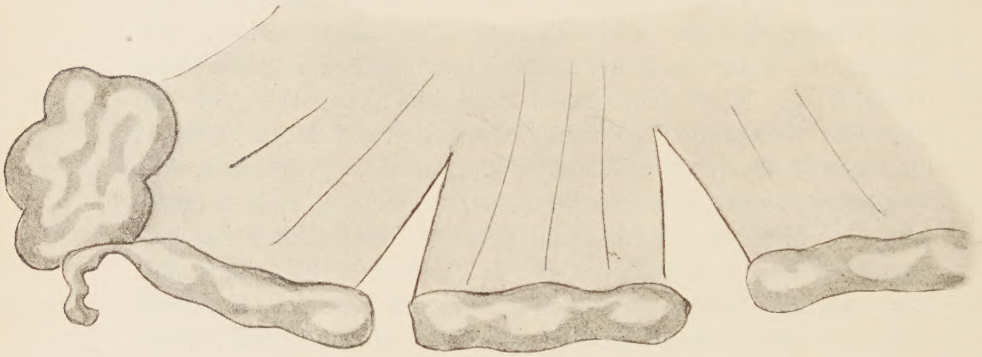

Abb. 1.
(Nach van den Hoff.)

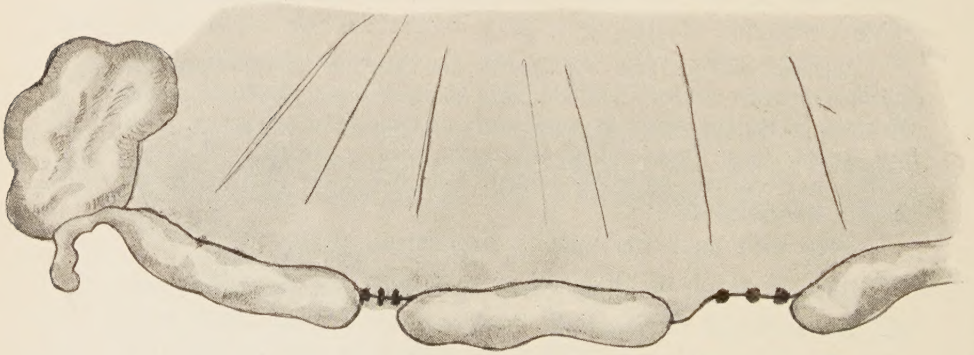

Abb. 2.
(Nach van den Hoff.)

Bei der Isolierung des Dünndarmstückes wird das Mesenterium nicht, wie Abb. 1 zeigt, eingeschnitten, sondern der Operateur läßt es, wie Abb. 2 andeutet, tunlichst unbeschädigt.

Wenn man die Abbildung bei Doederlein[12]) und vielen anderen Autoren betrachtet, so könnte es als Kunstfehler gedeutet werden, wenn das Mesenterium nicht eingeschnitten wird, um den Stiel des Mesenteriums wesentlich zu verlängern. — Es ist jedoch ein Fehler, dieses einzuschneiden. — Hierauf weisen mehrere Gelehrte, u. a. Kocher[13]), hin.

Schneidet man z. B. einen Papierkreis nach der Mitte zu ein, so tritt keine Verschiebung des Sektors ein; auch läßt er sich nicht verlängern.

Ich unterließ es daher, durch Einschnitte ins Gekröse den Stiel des zu resezierenden Darmstückes zu verlängern; denn es hilft nichts und birgt Gefahren in sich. Denn nach dem Durchschneiden der Randanastomosen tritt eine Ernährungsschädigung des Implantates ein. — Das Einschneiden hat aber auch einige Vorteile, welche jedoch auf andere Weise zu erreichen sind.

Wir durchtrennen also nur den Darm an zwei Stellen. Dadurch besteht keine Gefahr des Absterbens, weil kein einziges Gefäß durchschnitten ist. Denn die Gefäßversorgung der Schleife bleibt noch dieselbe wie vor dem Eingriffe. Wir erhalten also einen Zustand, den Abb. 2 veranschaulicht. Es gelingt eine Verlängerung des Mesenterialstieles um 1—2 cm durch Einschnitte dicht an dem distalen und proximalen Dünndarmstück, und zwar parallel zur Darmlängsachse. Dabei wird nur der Bauchfellüberzug gespalten. Das Fett, welches zwischen den Blättern des Mesenteriums liegt, quillt hervor, und nun können die gewundenen Blutgefäße sich ausdehnen, ohne daß der zarte, aber gespannte Bauchfellüberzug einen Druck auf die Gefäße ausübt und sie dadurch blutleer machen könnte. Die Größe des Gewinnes, einen längeren Stiel zu erzielen, ist selbstverständlich abhängig von den Gefäßwindungen und der Fettmenge. Er ist in jedem einzelnen Falle verschieden.

---

[12]) Doederlein 1921 Fig. 306 u. 307.

[13]) Th. Kocher, Chir. Oper.-Lehre 1897 S. 214.

Da man stets die einfachsten und schnellsten technischen Methoden anwenden soll, um zum besten Erfolge zu gelangen, so sind von mir die einzelnen Verfahren für die Vereinigung der Darmenden nochmals eingehend nachgeprüft worden, wie sie sich bei unserem Thema am vorteilhaftesten eignen.

Die schnellste Methode der Darmvereinigung, nämlich der Murphyknopf oder die Ullmannsche Methode, kommen nicht in Frage[14]), da bei einer evtl. entstehenden leichten Stenose durch den Metallknopf usw. die grobe Nahrung für das Tier die Operationsstellen unter Umständen nur schwer passieren kann. Ebenfalls lehne ich den Vorschlag von Jordan[15]) ab, welcher die Darmstücke durch präparierte Femurstücke vom Truthuhn vereinigt. — Beim Hund weicht das Lumen des Dünndarmes erheblich von dem des Menschen ab. Deshalb wird die Implantation technisch schwieriger, zumal bei unseren Experimenten noch zwei ungleiche Darmstücke miteinander vereinigt werden sollen. Eine Seit-zu-Seit-Anastomose am Rektum des Hundes ist technisch sehr schwierig, weil wenig Raum zur Verfügung steht und das Rektum des Hundes nur ein kurzes Mesokolon besitzt. Ich verlor dabei ein Tier durch Nahtinsuffizienz, weil das Operationsfeld zu klein war.

Bei dieser Seit-zu-Seit-Anastomose wurde zunächst eine Dünndarmschleife herausgezogen und an zwei Stellen nach vorherigem doppelten Abklemmen durchschnitten. Dadurch erhielt ich ein 10 cm langes gestieltes Dünndarmstück, dessen beide Enden mit einer Tabaksbeutelnaht verschlossen wurden. Das gleiche geschah an den anderen beiden freien Darmenden. Hierauf führte ich eine Seit-zu-Seit-Anastomose mit dem zu- und abführenden Darmende aus. Alsdann wird das Rektum vorgezogen, durchschnitten und die beiden Enden verschlossen. Es folgen zwei Seit-zu-Seit-Anastomosen zwischen den oralen und aboralen Rektumteilen und dem isolierten Darmstück. Die Anastomose zwischen dem aboralen Teil des Rektums und dem isolierten Darmteil ist schwierig infolge zu kurzer Strecke des distalen Rektumabschnittes.

---

[14]) Geneesk. bld. 1898 reeks V Nr. VIII S. 200/01.
[15]) Lancet. Okt. 1897 S. 1098.

Obgleich eigentlich die End-zu-End-Anastomose die schwierigste ist und man es beim Menschen fast immer vorzieht, eine Seit-zu-Seit-Anastomose zu machen, so habe ich mich in den meisten Fällen an die erstgenannte Technik gehalten und dadurch außerdem etwas mehr als 1 Stunde an Operationsdauer gespart. Die längst beanspruchte Zeit für eine End-zu-End-Anastomose war 2 Stunden und 5 Minuten, die kürzeste 1½ Stunde, während für die Seit-zu-Seit-Anastomose 3 Stunden und 10 Minuten beansprucht wurden.

Auf den ersten Blick sehen meine Operationsresultate nicht günstig aus. Von 9 operierten Tieren verlor ich 5. Hiervon fallen aber zwei zu Lasten der Technik, nämlich der Seit-zu-Seit-Anastomose und der Ullmann-Methode, wobei die Nahtinsuffizienz an dem aboralen Rektumteil die Ursache war. Bei der Ullmann-Methode verursachte eine Stenose Obstruktion. Einen Patienten verlor ich am fünften Tag durch Herzschwäche; der Vierte ging an akuter Peritonitis ein, bedingt durch Nahtinsuffizienz.

Ein Konvolut von Askariden hatte eine Obstruktion verursacht und dabei durchkrochen zwei Askariden die Anastomose. Der Fünfte, operiert nach der Branch-Methode, verschied leider durch die Narkose. —

Nachdrücklich sei darauf hingewiesen, daß man die sorgfältigste Asepsis beachten und eine gut ausgearbeitete Technik anwenden muß, um den gewünschten Erfolg zu erreichen. —

Bei der End-zu-End-Anastomose wird des öfteren auf die Gefahren einer Nahtinsuffizienz hingewiesen, verursacht durch ungenügende Blutversorgung des oralen Darmstückes und damit die Entstehung einer Phlegmone des Beckenbindungsgewebes und Peritonitis. Aber mit Recht sagt Koch[16]): „Durch Übung und Verbesserung der Technik nimmt die primäre Sterblichkeit durch Nahtinsuffizienz ab."

Im Zusammenhang mit dieser Äußerung sei bemerkt, daß für den Menschen öfters verschiedene Methoden der Darmvereinigung angegeben worden sind. Ich versuchte u. a. eine ausgezeichnete Methode, angegeben durch Branch, der die

---

[16]) Koch, Ned. Tijds. v. Gen. 73 v. 1. 2. 1929 S. 130.

Scarffsche Methode[17]), Seit-zu-End, modifizierte. Scarff aber, wahrscheinlich ohne dieses zu wissen, modifizierte die von mir vor acht Jahren schon vielfach angebrachte Methode bei dem Hunde, welche French angab[18]). Bei der Besichtigung der Bilder und aus der hier nachfolgenden Beschreibung ergibt sich, daß die Methode von Branch viele Vorteile aufweist. Ich hatte seinerzeit Gelegenheit, bei drei Hunden Darmresektion wegen Inkarzeration zu machen und konnte diese Methode mit Erfolg anwenden.

Die Branch-Methode hat den Vorteil, daß man von Anfang an aseptisch arbeiten kann. Tatsächlich werden die Gefahren einer primären Infektion durch diese Methode bis zu einem Minimum reduziert.

Die Operation ist verblüffend einfach, leicht und schnell durchzuführen und fordert kein spezielles Instrumentarium.

Das Verfahren ist folgendes: Das Mesenterium wird unterbunden und an der Stelle freigemacht, wo die Resektion stattzufinden hat. Die Kocherschen Klemmen werden an den Resektionsort gesetzt. Der Darm wird an dieser Stelle vorher gequetscht, bevor die Durchtrennung stattfindet. Vorzugsweise findet die Durchtrennung mit dem Thermokauter statt. Die Anwendung des Glühbrenners sorgt für das Abtöten der Darmbakterien und verschorft gleichzeitig die blutenden Stellen. Die U-Nähte, wie sie auf den Abb. 4 und 5 zu sehen sind, werden mit schwarzen dünnen Seidenfäden angelegt; dieses macht die Arbeit übersichtlicher. Die Fäden legen wir etwas näher an die Klemmen an, als die Abb. 4 zeigt. Hierauf werden die Klemmen vorsichtig weggenommen und die beiden Darmenden, welche in diesem Moment noch infolge des vorherigen Abquetschens zu sind, werden durch das Knüpfen der U-Nähte sehr gut adaptiert. Eine zirkuläre fortlaufende Lambert-Naht sichert die End-zu-End-Darmverbindung. Durch das Einstülpen des Darmes öffnen sich im Innern die zusammengequetschten Stellen der Darmwand. Auf diese Weise kommt die Kontinuität wieder zustande. Auch durch vorsichtiges Kneten ist das Darmlumen nach meiner Erfahrung wiederherzustellen.

---

[17]) Scarff, Ann. Surg. April 1926 S. 490.

[18]) French, Journal of Comparat. Med. and Vet. Arch. 1902 S. 162.

Das Mesenterium wird mit einer Knopfnaht geschlossen. An Stelle des Thermokauters gebrauchte ich oft eine glühend gemachte Gillette-Rasierklinge. Selbstverständlich waren vorher solche Klingen und ein dazu passender Halter sterilisiert worden. Die Vorteile liegen darin, daß diese Klingen schnell in Glut geraten und im Gebrauch billig sind. Die Bilder (Abb. 3—9), denen ergänzungshalber die End-zu-Seit-Methode beigefügt worden ist, habe ich nach Branch gezeichnet.

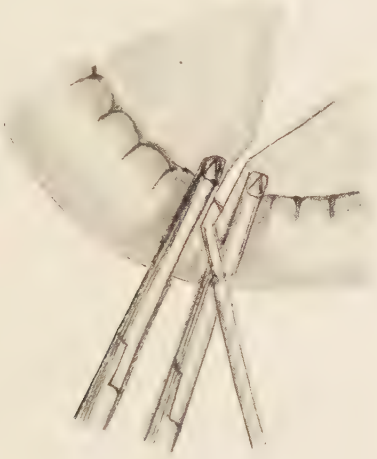

Abb. 3.

Abb. 4.

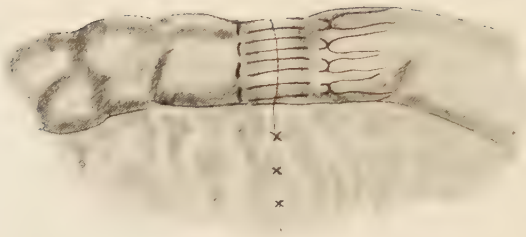

Abb. 5.

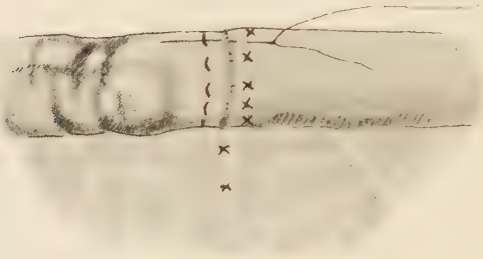

Abb. 6.

Abb. 7.

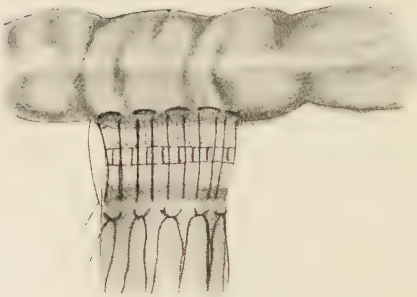

Abb. 8.



Abb. 9.

French gebraucht bei seiner Technik zwei altmodische Damenhaarnadeln, die, wie die Abb. 10 und 11 zeigen, vorher zusammengekniffen wurden.

Die eine Branche der Haarnadel wird hinter dem Darm, senkrecht zu diesem, angelegt und die freien Enden mit einer Peanschen Klemme zusammengepreßt, wie das Bild Nr. 10 verdeutlicht. Die andere Haarnadel wird in derselben Weise an die andere Seite des zu resezierenden Darmstückes angebracht. Der weitere Verlauf ist aus den Abbildungen zu erkennen.

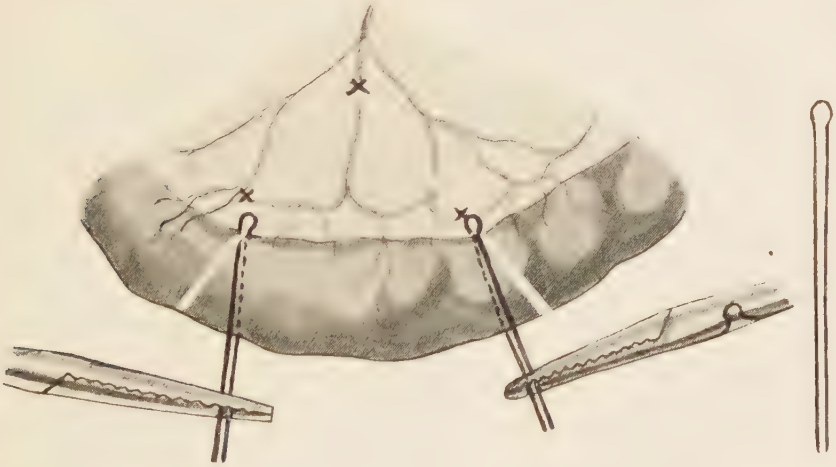

Abb. 10.

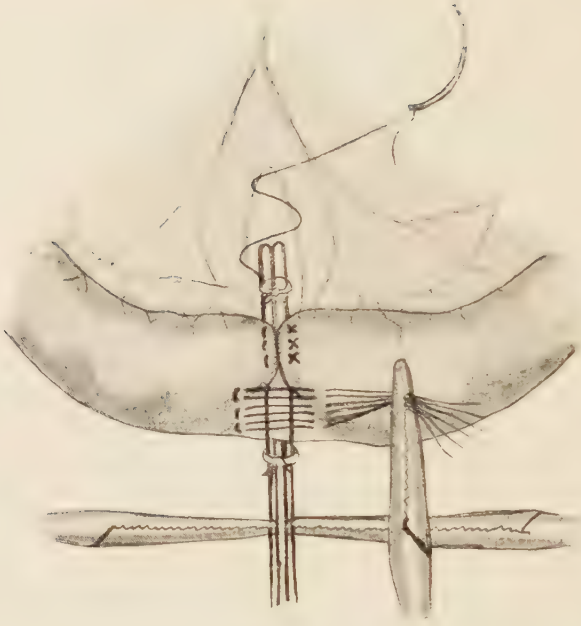

Abb. 11.

Die Vorbereitung und Technik der Versuche.

Drei Tage vor der Operation erhielten die Tiere keine Nahrung mehr, jedoch viel Wasser. Außerdem wurden sie an der Stelle des geplanten Hautschnittes rasiert. Vier Tage nach der Operation bekamen sie nur frisches Wasser zu trinken. Aus besonderen Anlässen erhielten die Tiere subkutane Injektionen von $2^1/_2\,\%$ Glucose- oder $0{,}6\,\%$ physiologische Kochsalzlösung. Am fünften Tage wurde vorsichtig mit dem Trinken von Zuckerwasser und Milch begonnen, dazu am fünften Tage Fleischbrühe und Fleischpurée. — $1^1/_2$ Stunde vor der Operation bekamen die Tiere Morphin-Atropin subkutan in einer Dosis von 10 ccm, die 60—100 mg Morphium und 0,1—0,3 Sulfatropin enthielt. Sie wurden nach eingetretener Anästhesie in rechter Seitenlage — also mit der linken Seite des Körpers oben — auf den Operationstisch festgebunden, wobei das obenliegende Hinterbein weit nach hinten gestreckt wurde. Das Operationsfeld zwischen dem Tuber coxae und letzter Rippe wurde gründlich mit Äther

abgewaschen und abgerieben und später während zwei Minuten mit einer $2^1/_2{}^0/_0$igen alkoholischen pikrinsauren Lösung desinfiziert. Die Wahl des Flankschnittes geschah deshalb, um in der Rektalgegend leichter und übersichtlicher arbeiten zu können.

Nach dem Abdecken mit sterilen Tüchern erfolgte der Schnitt durch die Haut in der Richtung des Tuber coxae nach dem Processus xiphoideus. Der Musculus obliquus externus wurde genau wie der Musculus obliquus internus in seiner Faserrichtung gespalten. Durchtrennung des Musculus transversus geschah in der Richtung des Musculus obliq. internus. Sofort nach dem Hautschnitte kam ein Schlitztuch über das Operationsfeld. Mikuliczsche Peritonealklemmen fixierten die Hautwundränder an dieses Tuch. Ein Bauchdeckenhalter nach Collin hielt die Bauchdeckenwundränder auseinander. Nach dem Hervorholen einer geeigneten Dünndarmschlinge wurde mit Gazekompressen abgestopft, um das Vorquellen der übrigen Eingeweide, besonders der anderen Darmschlingen, zu verhindern. Das zu implantierende Dünndarmstück, etwa 15—20 cm lang, wurde mit je zwei Doyenschen Darmklemmen, welche einen Gummischlauchüberzug trugen, abgeklemmt. Hierauf erfolgte die Durchtrennung mit dem Thermokauter zwischen den beiden Klemmen sowie die End-zu-End-Anastomose zwischen dem zuführenden und abführenden Dünndarmstücke. Dies geschah mit der zirkulären und durchgreifenden Naht. Darüber kam zur Sicherung eine Lambertsche Naht, wie Abb. 12 und 13 zeigen.

Durch die Serosa muscularis und Mucosa der zu vereinigenden Darmenden wird ein durchgreifender Haltefaden am Mesenterial-Ansatz und an dem der ihm gegenüberliegenden freien Seite angelegt. Nach dem Anspannen dieser Fäden vereinigen durchgreifende Nähte die Rückseite beider Darmlumina. Dasselbe geschieht auf der zugekehrten Seite. Die linke Hand zieht den äußeren Haltefaden (b) stark nach oben, so daß die Außenseite der Rückseite sich nach vorne dreht. Eine Lambert-Naht fängt an vom Haltefaden (a) bis zum Haltefaden (b). Wiederholung desselben Vorganges an der Vorderseite. Die jeweiligen Verhältnisse geboten Knopf- oder fortlaufende Naht. Nach der Beendigung dieser zweireihigen Naht wurden die Fäden kurz

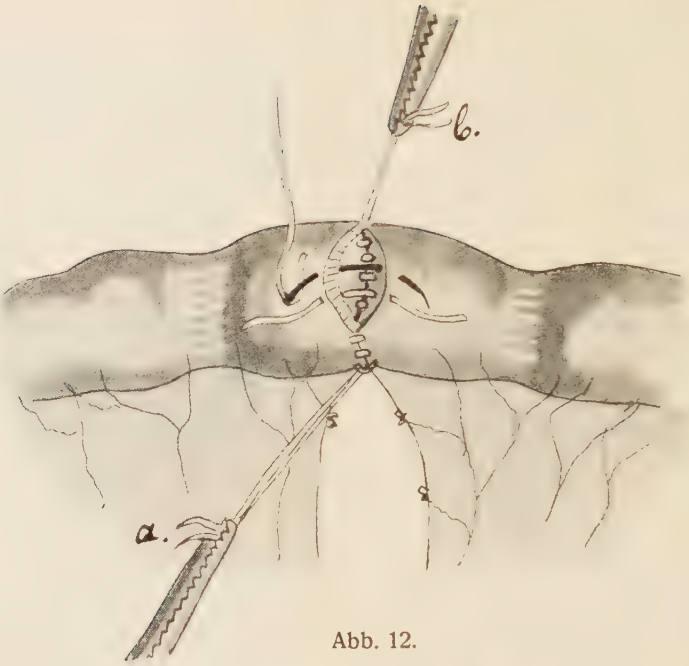

Abb. 12.

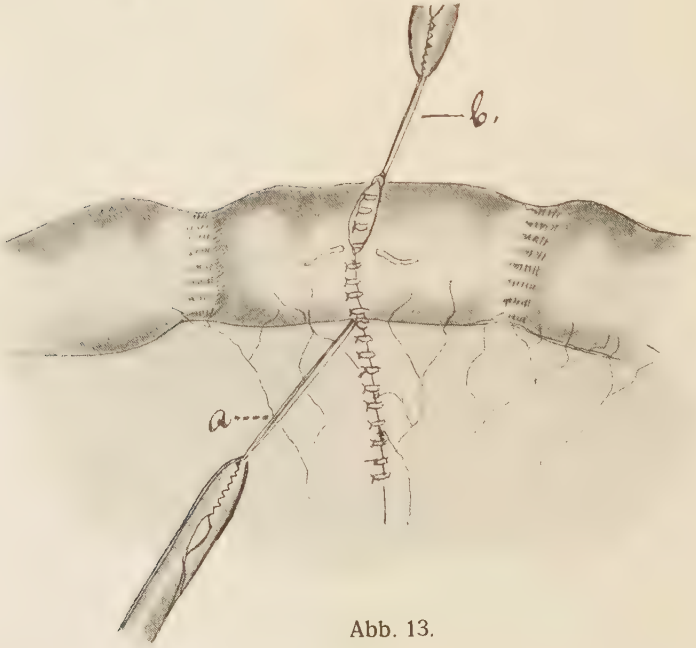

Abb. 13.

abgeschnitten und über den zwei Knoten je eine Lambertsche Knopfnaht ausgeführt.

Die von Haberland genannten Nachteile bei der Zirkulärnaht konnte ich in meinen Fällen nicht bestätigen. Die Verengerung des Darmes war nicht von wesentlicher Bedeutung und hat auch hier das „Einsparungsverfahren" gute Dienste geleistet[19]).

Haberland warnt bei der zirkulären Naht vor der Darmdurchtrennung vor Verwendung des Paquelin. Ich habe niemals Mißerfolge damit in meinen Fällen gehabt, in denen ich die Branch-Methode vorgenommen habe.

Der Mesenterialschlitz wurde nach der Vereinigung der Darmenden mit Knopfnähten verschlossen. Vor der Vereinigung wurden die Dünndarmenden mit Darmtampons gereinigt, bestehend aus etwas Watte, welche um ein Zündholz gedreht war. Damit tupft man die Mucosa mit 5 % Jodiumtinktur ab.

Nach dem Zurücklegen des wiedervereinigten Dünndarmes werden nach der oben beschriebenen Technik die Enden des resezierten Dünndarmes in die Enden des oralen und aboralen Rektumteiles eingepflanzt. Dabei wird der Dünndarm vorher schief eingeschnitten und die Endlumen dadurch vergrößert, um den Querschnitt mit dem des Rektums in Übereinstimmung zu bringen. Nach einer gründlichen Revision und evtl. notwendig gewordenen Reinigung mit Rivanol (0,1 : 100) (37 Grad) werden der M. transversus und der M. obliquus internus zusammen und der obliquus externus separat vereinigt. Hautnaht mit Catgutknopfnähten. Hierauf Abreiben mit 2½iger alkoholischer pikrinsaurer Lösung. Aufkleben einer Hydrophylgaze mit 3 % dünnflüssiger Jodoform collod. sol. Die Tiere wurden niedergelegt und mit Moltondecken zugedeckt. Danach erhielten sie heiße Gummiwärmflaschen.

Selbstverständlich waren alle Instrumente und Operationsutensilien steril, so daß alle Operationen nach den neuesten Gesichtspunkten und unter peinlichster Asepsis ausgeführt wurden. Es ist notwendig, vor dem Vernähen der Muskeln und der Haut die sterilen Gummihandschuhe auszuziehen und durch neue sterile

---

[19]) H. F. O. Haberland, Die operative Technik des Tierexperimentes S. 274.

zu ersetzen. Für die Darmnaht fand steriles Catgut nach Lukens mit den sog. atraumaticneedles (single Dulox) Nr. 0 Verwendung, und für die Lambert-Nähte wurde Lukens Catgut Nr. 00 verwandt.

Diese Minimized suture traumaneedles haben den Vorteil, daß die leicht zerreißbare Serosa intakt bleibt. Der Unterschied der Gewebezerstörung durch die gewöhnliche Nadel, bei welcher das Catgut als „doppelter" Faden durch das Gewebe hindurchgeht im Gegensatz zu den Lukens-Nadeln, demonstrieren zugefügte Abb. 14 u. 15[20]).

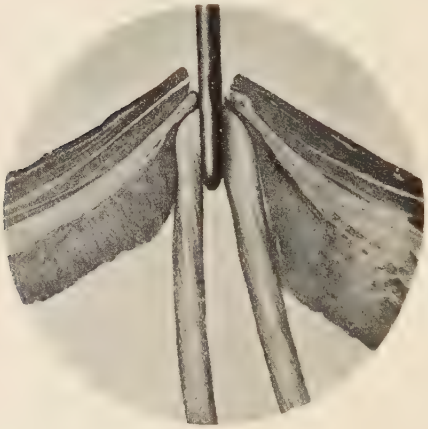

Abb. 14.

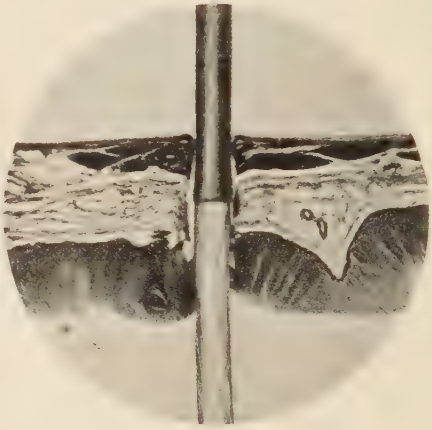

Abb. 15.

Es empfiehlt sich, die Tiere vor der Operation einer Wurmkur zu unterziehen, damit man nicht die Gefahr läuft, daß evtl. anwesende Askariden mit Leichtigkeit eine Perforation in die gelegte Anastomose machen können.

Versuchsprotokolle.

Versuchstier Nr. Bb.

Operationsbericht vom 3. November 1928.

Das Versuchstier ist ein Rüde, Boxer, Bastard, dunkelgelb mit weißen Abzeichen an der Unterbrust, kurzhaarig, 50 cm Schulterhöhe, 2 Jahre alt und 18 kg schwer. Die Untersuchung

[20]) Surgery Gynecology and Obstetrics Nr. 3, 1928.

vor der Operation ergibt keinen Anhaltspunkt für irgendeine Krankheit.

Um 1 Uhr mittags erhält der Hund eine Injektion von 60 mg Morph. hydrochl. mit 0,3 sulf. atropini in die rechte Rippengegend subkutan unter aseptischen Kautelen.

Nach ca. 19 Minuten trat ein leichtes Exitationsstadium auf; das Tier wurde ein wenig unruhig, würgte und erbrach etwas Schleim, urinierte und versuchte Kot zu entleeren. Da der Darm leer war, konnte er nicht defäzieren. Um 2 Uhr setzte die Anästhesie ein; der Hund schwankte auf der Hinterhand und fiel um; der Blick wurde starr.

2,15 Uhr: Aufbinden des Tieres in rechter Seitenlage auf den Operationstisch.

Das Operationsgebiet zwischen Tuber coxae und letzten linken Rippenbogen wird kräftig mit Seife und Bürste gereinigt. (Das Tier war an dieser Stelle zwei Tage nach Aufnahme in der Klinik schon geschoren, vgl. Vorbereitung, wie ich sie in der allgemeinen Übersicht ausführlich beschrieb.) Die geschorene Stelle wird mit Äther entfettet und 2 Minuten lang mit $2^1/_2$ %iger alkohol-pikrinsaurer Lösung desinfiziert. Das Tier erhält Ätharnarkose. Der Operierende und die Assistenz reinigten sich ihre Hände und Unterarme 6 Minuten mit Pantoseptseife und Bürste, dann 3 Minuten mit Spiritus Ketonatus 70%. Nach dem Abtrocknen der Hände und Arme werden dieselben in einer Sublaminlösung 1 pr. Mille abgespült, getrocknet und sterilė Gummihandschuhe angezogen.

Um 2.32 Uhr beginnt nach diesen Vorbereitungen die eigentliche Operation. Nachdem mit sterilen Tüchern abgedeckt worden war, wurde eine Inzision in die linke Flankengegend in der Richtung von dem Tuber coxae nach dem Processus xiphoideus in einer Länge von ungefähr 12 cm gemacht. Blutende Gefäße wurden sofort mit Klemmen gefaßt und durch Torsion verschlossen. Ein großes Tuch kommt über die bestehende Abdeckung und in der Richtung des gemachten Hautschnittes wird eingeschnitten. Die Ränder dieses Tuchschlitzes werden mit Mickuliczschen Klemmen an die Hautwandränder festgeklemmt. Hierauf erfolgt die Spaltung des M. obliqu. int. und weiterhin Durchschneiden des M. transversus in der Faserrichtung des M. obl. internus.

Nachdem eine Jejunum-Ileum-Schleife gesucht war, wurde diese isoliert, indem man an beide Seiten eine mit Gummi armierte Darmklemme nach Doyen aufsetzte und nachdem vorher die Unterbindung der Randarterie an dem Darm entlang stattfand.

Das abgeklemmte Stück des Darmes ist nach Schätzung 15—18 cm lang. Zwei große Gefäße, nämlich Äste der Art. und Venae mesentericae, verlaufen in dem dazu gehörigen Mesenterium. Nachdem der Dünndarm durchgeschnitten war, wurde die Mucosa mit 5% Jodtinktur abgetupft. Ich betrachte dieses Vorgehen als zweckmäßig[21]). Die Enden des isolierten Dünndarmes erhalten einen Schutz mit Mull- und Gazeumwicklung. Der so an beiden Enden bandagierte Darm wird wieder in die Bauchhöhle zurückgebracht. Die darauffolgende End-zu-End-Jejunum-Anastomose geschieht durch eine zirkuläre Naht mit darüber gelegter Lambertschen Naht. Die Dünndarmvereinigung wird beendet mit dem Zunähen des Mesenterialschlitzes.

Nachdem mit Darmklemmen das Rektum zugeklemmt ist, wird ein Stück vom Rektum reseziert und die beiden Enden, d. h. der orale Teil des Colon descendens und das Rektum mit den freien Enden des ausgeschalteten Dünndarms durch End-zu-End-Anastomose verbunden. Lambertsche Nähte sichern diese Verbindungsstellen.

Sodann werden der M. transversus und der obliquus internus sowie der obliquus externus mit einer fortlaufenden Catgutnaht vereinigt. Mehrere Knopfnähte sichern diese Naht. Knopfnähte mit Seide 0 verschließen die Haut. Nochmalige Desinfektion der Haut mit einer 2½%igen Alkoholpikrinlösung. Bedecken der Wunde mit 3%iger dünner Jodoform-Collodium-Lösung. Dauer der Operation 2 Stunden und 5 Minuten. Verbraucht wurden 80 g Narkoseäther.

Nachtragsbericht vom 3. November.

Ungefähr 15 Minuten, nachdem das Tier aufgespannt war, trat ein starkes Exitationsstadium ein. Das Tier erhielt daraufhin

[21]) Dr. B. A. G. Veraart, Over antisepsis als eisch voor aseptisch wondverloop, A'dam 1925.

Data:

Atem.	Puls	Temp.
70	160	41°
60	140	40°
50	120	39°
40	100	38°
30	80	37°
20	60	36°
10	40	35°

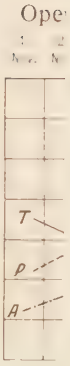

subkutan 600 ccm Mediz.-Sauerstoff verabreicht. Nach 20 Minuten war die Exitation beseitigt und nach 2 Stunden der Sauerstoff resorbiert. Das Tier verfiel in einen tiefen Schlaf mit langsamen tiefen Atemzügen. Temperatur 37,02, Atemzüge 12, Puls 84. Seit 7.10 Uhr nachm. Temperatur 37,8, Atemzüge 28, Puls 56. 10 Uhr nachm.

4. November. Das Tier erhält 45 g Zucker in 300 ccm Wasser, weil es noch unter der Nachwirkung des Morphiums steht. Es liegt apathisch da. Der Patient hat nachts Diarrhöe gehabt. Temperatur-, Atem- und Pulskurve anbei.

5. November. Der Patient bekommt 25 g Zucker in 300 ccm Wasser, welches von ihm spontan getrunken wird. Er trinkt während des ganzen Tages regelmäßig Wasser, wird abends schläfrig und will nicht hinaus. Als man ihn ins Freie bringt, entleert der Hund wieder dunkelbraunen, dünnflüssigen, schleimigen Kot, obgleich das Tier den ganzen Tag über stubenrein gewesen war. Er benutzte die Gelegenheit, von einem Teller Braunbrot und gehacktes Fleisch zu fressen. Nach $^1/_4$ Stunde erbrach er das Futter.

6. November. Der Kot wird heller und breiiger. Der Hund trinkt Milch, hatte in der Nacht vom 5. auf den 6. November an seiner Hautwunde geleckt und gezerrt. Es bestand eine leichte Hautdehiszens. Am 7. November werden die übrigen Hautnähte entfernt und mit Boluphen die Hautwunde gepudert. An den nächsten Tagen waren die Kotmengen abwechselnd gelb oder bräunlich, öfters mit Schleim, dann wieder breiig mit der Neigung zu Kotballen.

Am 9. November wurde mit Fleischpurée angefangen, was mit Appetit genommen wurde. Inzwischen fing der Hund an, stark abzumagern.

Am 10. November erschien etwas Blut in dem Kot. Der Patient war sonst frisch und fing an, wachsam zu werden.

Die Diäten wurden abgewechselt mit Milch, Zucker, Wasser, und außerdem bekam er jeden Tag 50 g Fleisch. Es wurde als Purée gekocht und mit Braunbrot vermischt. Wenn das Tier merkte, daß das Futter zurechtgemacht wurde, trat Speichelfluß ein und eine Gier zum Fressen.

Am 14. November fand eine Harnuntersuchung statt: Eiweiß schwach positiv. Reaktion sauer (Lakmus). Spezifisches Gewicht 1026, Farbe dunkelgelb. Schaum weiß; Gallenfarbstoffe nicht vorhanden. Die Jaffesche Probe auf Indican war stark positiv. Der Hund nahm das Fleisch, welches ihm roh vorgesetzt wurde, gerne; außerdem erhielt er Reiswasser und subkutan 200 ccm physiologische Kochsalzlösung unter sterilen Kautelen.

Am 15. November war der Kot gebunden, der Hund weit fröhlicher als die Tage vorher, und er versuchte wieder, den anderen Patienten den Fraß wegzunehmen. Daß hier und da die Temperatur gelegentlich höher anstieg, kann auch seine Ursache darin haben, daß der Hund sich als ziemlich apathisches Tier etwas aufregte. Auch wurde nach gierigem Trinken besonders die Milch mehrmals ausgespien.

Am 26. November wog der Hund 14 kg, hatte also 4 kg abgenommen. Der Perkussionsschall am Abdomen gab keine Abweichungen; auch auskultatorisch o. B. Jedoch war bei der Palpation eine Art Geschwulst zu fühlen und nach Beurteilung der Indicanprobe lag hier eine Stenose mit einer Erweiterung des implantierten Darmstückes klinisch vor. Bei der Kotuntersuchung fiel die Sublimatprobe + aus.

Am 27. November morgens sprang er, während er mit den anderen Patienten herausgelassen wurde, auf einen Haufen Torfmull, fiel beim Abspringen nieder und blieb liegen. Kurz darauf trat eine Lähmung ein. Der Appetit ließ nach und der Patient erbrach fortwährend. Schwarzer Tee wurde gegeben, der Hund fing wieder an zu fressen.

Am 29. November nachmittags begann er Galle zu speien und erbrach zwei Askariden. Weil das Tier schnell abnahm, und ich seinen Tod fürchtete, entschloß ich mich, schnell und schmerzlos zu töten. Der Patient wurde am 29. November mit 220 Volt elektrokutiert. Unmittelbar darauf Sektion.

Sektionsbericht vom 29. November 1928 nachmittags 3.40 Uhr.

Kadaver mager; Gewicht 13,02 kg. Gut verheilte Wunde in linker Flankengegend. Keine Feuchtigkeit in der Bauchhöhle, keine Verklebungen der Eingeweide mit dem Peritoneum. Das

Peritoneum glatt und glänzend. Ein schmaler Fibrinstrang lief von der Mitte der inzwischen geheilten Bauchdeckenwunde zu

Abb. 16.

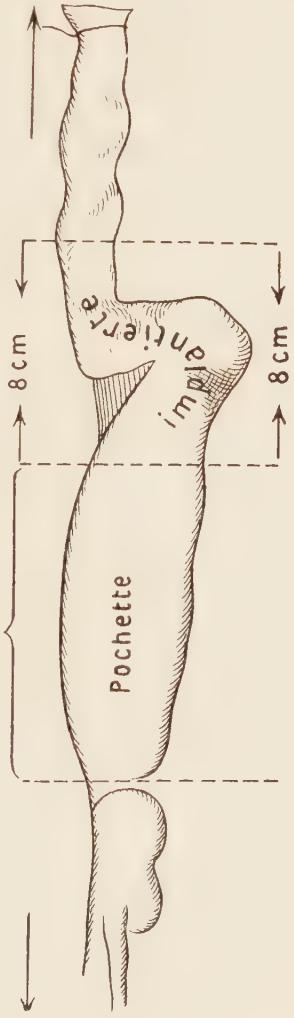

Abb. 17.

der kaudal gelegenen Anastomose des Rektums. Das Peritoneum hatte an dieser Stelle ein pfennigstückgroßes Fleckchen, welches scharf begrenzt ist.

Der Tractus intestinalis wurde in toto aus der Bauchhöhle herausgenommen. Die Anastomosen waren gut geheilt und sämtliche Catgutfäden resorbiert. Von den Nahtstellen zogen zarte Stränge zu dem Mesenterium hin. Die Gefäßversorgung genügte vollständig.

An den Stellen der End-zu-End-Anastomosen beim Dünndarm waren keine Stenosen, während eine Erweiterung und Hypertrophie des angrenzenden oralwärts gelegenen Darmteiles bestand. Das implantierte Stück wies eine Abknickung auf und betrug 8 cm in der Länge. Nach dem Herausschneiden war das implantierte Stück in gestrecktem Zustande 11 cm lang, während der erweiterte Darmabschnitt eine Länge, gemessen von dem Appendix bis zum oralen Teil der Implantation, von 13 cm hatte (siehe Zeichnung).

In den letztgenannten erweiterten Darmteilen fand sich dickbreiiger Kot. Ein Stückchen Dünndarm von der Stelle der Dünndarm-Anastomose wurde zur mikroskopischen Untersuchung genommen, ebenso ein Stückchen des Implantats und ein Stückchen Rektum.

Beim Aufschneiden zeigte es sich, daß der Darmkanal 22 Askariden enthielt. Deshalb empfahl ich in der Einleitung, bei der Vorbereitung der Tiere, dieselben einer gründlichen Wurmkur zu unterziehen.

Entzündungen in dem Darmkanal wurden nicht gefunden. Die anderen Organe wiesen nichts Besonderes auf.

Ausgeschnittene Darmstücke wurden zunächst in physiologische Kochsalzlösung für die mikroskopische Untersuchung getan, markiert und numeriert, sodann zurechtgeschnitten und 12 Stunden in eine modifizierte Lösung von Bouin gebracht.

Auf die mikroskopische Technik gehe ich in einem besonderen Kapitel speziell ein.

Mikroskopischer Befund.

Das implantierte Darmstück zeigt gegenüber dem normalen Befund keine Abweichungen (s. S. 38). Verschiedene Serienschnitte sind diesbezüglich nachgesehen und überall war kein Unterschied zwischen normaler Schleimhaut und Schleimhaut des implantierten Stückes zu sehen.

Versuchstier Nr. Rk.

Operationsbericht vom 27. Oktober 1928.

Das Versuchstier ist ein holländischer Schäferhund, Rüde, Schulterhöhe 51 cm, Alter $1^1/_2$ Jahre, Gewicht 27 kg. Klinisch ist das Tier gesund.

Am 25. Oktober wird das Tier in der Weise vorbereitet, wie es in dem allgemeinen Teile der vorliegenden Doktorarbeit beschrieben wurde.

Am 27. Oktober bekam das Tier nachmittags 1 Uhr subkutan in die linke Rippengegend 100 mg Morphium mit 0,5 Atropinzusatz unter aseptischen Kautelen. Der Einschläferungszustand trat nach einer halben Stunde ein.

Um 3,15 Uhr wurde das Tier auf die rechte Seite gelegt und dieselbe Operationstechnik befolgt wie im vorigen Falle. Es fiel auch bei dieser Operation auf, daß der Darm gänzlich leer war. Eine kleine Abweichung beim operativen Eingriff wurde gemacht auf Grund der Äußerung Kochers und v. d. Hoffs (vgl. Allgemeinen Teil),

1. bezüglich des Einschnittes in das Mesenterium, und
2. um festzustellen, ob die iso- und antiperistaltische Einpflanzung des Implantates Unterschiede aufweise.

Das Mesenterium wurde deshalb weit eingeschnitten, das zu implantierende Darmstück gedreht (antiperistaltisch). Das implantierte Darmstück ist schätzungsweise 12 cm lang. Die Dauer der Operation beanspruchte 1 Stunde und 45 Minuten. Verbraucht wurden 100 g Äther für die Narkose.

Nachtragsbericht vom 27. Oktober 1928.

Die Befürchtung, daß wir diesen Patienten nach einigen Tagen nach der Operation durch ein Ileus oder Stenose verlieren würden, hat sich nicht bestätigt. Die später stattgefundene Sektion ergab eine weitere Überraschung, nämlich, daß eine bestehende große körperliche Widerstandsfähigkeit des Tieres gegenüber den objektiven und subjektiven Erscheinungen einer später hinzutretenden Krankheit gering waren.

Die beigefügte Kurve gibt eine Übersicht über Puls, Temperatur und Atemzüge. Vom ersten Operationstag ab ist das Tier stets frisch gewesen.

Dagegen am 28. Oktober verweigerte das Tier Wasser und bekam deshalb 200 ccm physiologische Kochsalzlösung, körperwarm, subkutan unter aseptischen Kautelen in die linke Rippenseite eingespritzt.

Am 29. Oktober begann das Tier in erschreckender Weise zu erbrechen; gelber, weißer Schaum. Es trank viel Wasser, welches aber gleich übergeben wurde. Mittags behielt es 25 g Zucker auf 300 g Wasser. Dünner, hellbrauner Kot, mit etwas Blut vermischt. Darmgeräusche hörbar.

Urin hatte dunkelgelbe bis braune Farbe (Indican, Nachweis nach Jaffe stark +). Reaktion schwach sauer (Lakmus). Spezifisches Gewicht 1026. Eiweißfrei, auch galle- und zuckerfrei. Bis zum 30. Oktober trank das Tier mehr oder weniger gerne Wasser, erbrach abwechselnd. Es nahm ab 31. Oktober wieder mit Appetit Fleischpurée. Die Fäzes erhielten eine graue Farbe und waren gut gebunden, nicht stinkend. Mikroskopisch blutfrei. Einmal pro Tag wurden dem Tier außer Purée noch 25 g Zucker in Wasser verabreicht und bekam es am 30. Oktober noch eine Injektion von 200 ccm physiolog. Kochsalzlösung.

Am 2. November wurde der Urin dunkelbraun; das Tier fing an viel zu trinken und erbrach wieder. Kot grau, halb gebunden. Urin: Sulfosalizylprobe opalisierend. Zucker und Galle negativ. Spezifisches Gewicht 1022, Reaktion Lakmus gegenüber sauer. Harnsediment: Hämoglobinzylinder, rote Blutkörper, Indican Jaffe'sche Methode stark +.

Der stark positive Indicannachweis ist hier deshalb von pathologischer Bedeutung, weil Indican bei allen Darmverlagerungen vermehrt ist. Zur diagnostischen Würdigung bezüglich abnormer Fäulnisvorgänge speziell im Dünndarm war eine Lokalisierung nicht möglich; fraglich ist, ob die Fäulnisvorgänge hier im Bereiche der Anastomosen stattfinden, oder im implantierten Darmstück.

Weil es sich um leichte urämische Erscheinungen oder eine fragliche Thrombose der Arteria renalis handeln konnte, wurde eine Gallenfarbstoffprobe des Blutes nach der Methode Ambard-Hallion gemacht. Diese ergab ein Resultat von 34 mg pro 100 ccm Blut. Dieser Befund schloß nunmehr Urämie aus. Das Tier er-

Register No. Rk.
Operation: 27/10.'28. 15,15 Uhr.

Aufnahme 25. Otober 1928. Zweck: Enterostomosetransplantik.
26/11. Gew. 19 kg. — 13/12. 16 kg.
„Rk." 1 1/2 Jhr. H. S. Rüde, Schulterhöhe 51 cm, Gew. 27 kg.

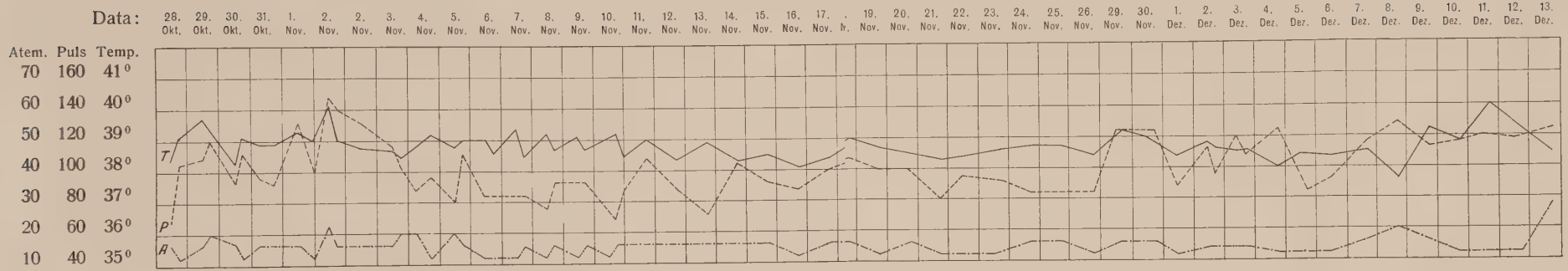

hielt eine Diät von Weißbrot und Milch und bekam pro Tag 1,5 g Urotropin in Zuckerwasser.

In der Nacht zum 3. November hatte es die Hautnaht angebissen. Es wurde deshalb die Haut sekundär nach der Veraartschen Methode vereinigt[23]). Das Tier entleerte dunkelbraunen Kot, zum Teil fest.

Am 4. November ist der Urin viel heller in der Farbe, sieht aber bei einfallendem Licht leicht grün aus. Reaktion sauer. Spezifisches Gewicht 1012. Eiweiß schwach plus. Reaktion nach Rosin und Gmelin negativ, ebenso die Zinkacetatprobe. Indican Jaffe plus.

Am 6. November ist der Urin vollkommen klar, eiweißfrei. Spezifisches Gewicht 1026, Reaktion sauer, Indican +. Kot dick und gebunden. In den Tagen vom 2. bis 6. November waren im Kot normale Gallenfarbstoffe vorhanden (Sublimatprobe), jedoch war der Guajakversuch auf Blut positiv, was begreiflich ist.

Am 15. November wurden die Metallnähte der Haut entfernt. Bis auf 1 cm gute Wundheilung. Bis zum 19. November verlief alles ohne Komplikationen; das Tier war sehr fröhlich, wurde wachsam. Es erhielt außer der Milchdiät wieder Braunbrot mit Fleischpurée und hatte guten Appetit. Am 19. November setzten wiederum Erbrechen ein und weniger Appetit. Der Kot blieb dunkelbraun und gut gebunden.

Am 20. November erholte sich das Tier, hatte guten Appetit und normalen Stuhl. (Diät: 200 g Weißbrot, 100 g Kraftbrühe, 100 g gekochtes Fleisch, 1 Liter Milch. Durchschnittsgewicht des Kotes 104 g.)

Am 26. November wog das Tier 19 kg.

Am 30. November bekam es eine äußerst starke Diarrhöe. Milchdiät eingestellt, rohes Fleisch verabreicht und zunächst 3 g Pulbitt pro Tag. Es ergab sich die Notwendigkeit, diese Menge auf 9 g zu erhöhen.

Am 2. Dezember erholte sich das Tier etwas, der Appetit wurde besser und das Übergeben hörte auf.

---

[23]) Dr. B. G. A. G. Veraart, Over Antisepsis als eisch voor aseptisch wondverloop. A'dam, H. J. Koenen, 1925.

Am 4. Dezember erbrach das Tier Schaum und litt an Tenesmen, war sehr ruhig und wenig aufmerksam. Nach dem Verabreichen von 10 g Rizinusöl fing es am nächsten Tage wieder an zu essen, verweigerte ab 10. Dezember alles Futter und auch Milch, trank nur Wasser, welches das Tier bei sich behielt. Nachdem es in den letzten Tagen etwas apathisch gewesen und stark abgemagert war, kollabierte es am 13. Dezember nachm. 5 Uhr. Es erfolgte sofortige Sektion.

Angenommen wurde eine chronisch verlaufende Peritonitis, jedenfalls Sepsis. Auch bestanden für die Diagnose chronische Peritonitis mehrere Symptome, wie Intoxikation, Ileus (mechanischer und dynamischer). Den auftretenden Kollaps deutete ich als eingetretene Darmperforation oder als eine akute Darmokklusion. Die fortgesetzte Aufnahme toxischer Stoffe in das Blut war schließlich die Todesursache.

Sektionsbericht vom 13. Dember 1928 nachm. 5,10 Uhr.

Sektion 48 Tage nach der Operation: Kadaver mager, Gewicht 16 kg, Hautwunde nach sekundärer Vereinigung wie per primam intentionem geheilt im linken Flankengebiete.

Bauchhöhle mit hämopurulenter Flüssigkeit gefüllt. Ausgedehnte Verklebungen, Bild einer chronischen Peritonitis. Den Traktus intestinalis im ganzen aus der Bauchhöhle zu nehmen, war wegen der Verklebungen sehr schwierig. Daß die Gefäßversorgung des Implantates gut gewesen war, zeigte der Befund am eingepflanzten Darmstück. (Außerdem hatte das Tier beinahe 2 Monate nach der Operation gelebt.) Merkwürdigerweise war die End-zu-End-Anastomose des Duodenums mit der caudalen Anastomose des Transplantates und Rektums verwachsen. Hier hatte sich eine Erweiterung gebildet vor der oralen Verbindung über eine Länge von 19 cm, während das implantierte Stück nach dem Abpräparieren von der Dünndarmanastomose im gestreckten Zustande eine Länge über 11 cm hatte (s. Abb. 20).

An der Stelle, wo die Dünndarm-Anastomose mit einem Teil des implantierten Darmes verklebt war, fand sich ein ulcus jejuni peptic. im Zustande der gedeckten Perforation.

Die Stelle der Darmerweiterung enthielt fast trockene Fäzes, viel Ähnlichkeit mit den Pferde-Fäzes. Zur mikroskopischen Untersuchung wurden vorsichtig herausgenommen:

1. ein Stückchen Dünndarm,
2. ein Stück Rektum und
3. ein Stück des Darmtransplantates.

Abb. 18.

Abb. 19.

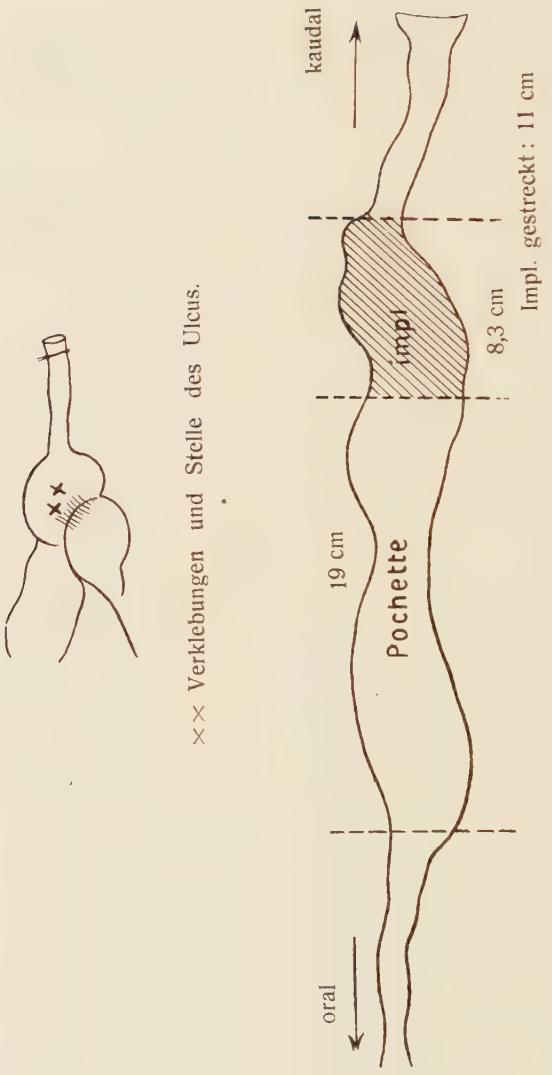

Abb. 20.

Diese Präparate kamen 12 Stunden lang in eine modifizierte Lösung von Bouin (s. S. 60).

Bei der klinischen Untersuchung war niemals eine starke Auftreibung des Leibes aufgefallen, eine Folge von Kot- oder

Gasansammlung. Eine lebhafte Darmperistaltik war stets überall zu hören in Form kollernder Geräusche. Es gelang mir erst vor dem Tode des Tieres, die gestauten Kotmassen im Bereiche der Darmerweiterung durch die Bauchdecken zu fühlen. Der gewöhnliche tympanitische Schall fehlte. Die Untersuchung durch den Mastdarm unterblieb nicht, gab aber keinen näheren Aufschluß über die tatsächlichen krankhaften Verhältnisse im Abdomen.

Fraglich war es, ob das implantierte Darmstück zur Untersuchung noch zu gebrauchen war. Wer vielen Sektionen beigewohnt hat, wird aber zu der Überzeugung gelangen, daß häufig sehr heftige und gefährliche Krankheitssymptome während des Lebens auffällig geringe Leichenveränderungen an der Darmschleimhaut hinterlassen [24]).

Dies war hier auch der Fall.

Mikroskopischer Befund:

Die histologische Struktur im implantierten Darmstück hat sich noch nicht geändert und ist nicht vom normalen Dünndarm zu unterscheiden.

An der oralen End-zu-End-Anastomosenstelle zwischen dem Dünndarmtransplantate und dem Rektum besteht eine chronisch-entzündliche Geschwürbildung, deren Grund frische Granulationen besitzt. Am Rande massenhafte Bindegewebszellen und Lymphocyten.

Schlußfolgerung: Das implantierte Stück hatte sich weder anatomisch noch histologisch geändert innerhalb von ungefähr 2 Monaten. Die wichtige Tatsache einer Geschwürbildung eines ulcus jejuni peptic. regt zu neuen Fragestellungen an, unter welchen Bedingungen derartige peptische Dünndarmgeschwüre an der Anastomosenstelle entstehen. Denn in der humanen Medizin wird dieses Vorkommen nicht selten an der Anastomosenstelle nach einer Gastroenterostomie beobachtet. Weitere Versuche an Hunden könnten darüber wertvolle Aufschlüsse geben.

---

[24]) Eichhorst, Handb. d. spez. Pathologie u. Th. 1887 Bd. II S. 183.

Versuchsprotokolle.

Versuchstier Nr. Mx.

Operationsbericht vom 17. November 1928.

Das Versuchstier ist ein deutscher Schäferhund, Rüde im Alter von 11 Monaten, in sehr gutem Ernährungszustand, Gewicht 23 kg, Schulterhöhe 51 cm. Klinisch ist das Tier vollkommen gesund. Nach der üblichen Vorbereitung zur Entleerung des Tractus intestinalis und Scheeren an der Stelle des Hautschnittes und der Umgebung, wie in der allgemeinen Übersicht beschrieben, findet die eigentliche Operation statt nach vorhergehender Morphium-atropin-Applikation (80 mg Morphium + 0,4 Atropin, nachmitt. 14,30 Uhr). Dauer der eigentlichen Operation 1 Stunde und 25 Minuten.

An Narkoseäther wurden 125 g verbraucht.

Nachtragsbericht.

Die beigefügte Tabelle gibt Auskunft über Pulszahl, Temperatur und Atemzüge. In der Nacht vom 17. auf 18. November hatte der Patient blutigen Kot gehabt, war im Laufe des Morgens sehr matt, trank spontan Wasser, welches jedoch sofort ausgebrochen wurde. Um 18 Uhr 200 ccm körperwarme physiologische Kochsalzlösung unter aseptischen Kautelen in die rechte Rippengegend, subkutan.

19. November: Brauner flüssiger Stuhl, mikroskopisch Blut im Kot nachweisbar. Das Tier erbricht abends gelben Schleim und stiehlt einem anderen Patienten $^1/_4$ Ltr. Milch weg, welche aber im Magen bleibt. Der Patient ist außergewöhnlich frisch. Der Kot abwechselnd gebunden oder dünnflüssig. Am 22. November tritt plötzlich eine Verschlechterung ein. Furchtbares Erbrechen, spritzende Diarrhöe, wobei drei Askariden mit entleert werden. Dann erbrach der Hund einen Askaris.

Auf Grund der gesammelten Erfahrungen bei den anderen Patienten wurde alles daran gesetzt, das Leben des Tieres zu erhalten und eine Arekolinkur eingeleitet. Es bekam am 22. November 20 mg Hydrobromasarekolini per Os in Zuckerwasser. Nach 3 Stunden setzte eine spritzende blutige Diarrhöe ein, und mit dieser gingen drei weitere Askariden ab.

Register-Nr.: Mx.
Operation: 17. November 1928.

Aufgenommen: 13. November 1928. Zweck: Operation. Autoplastische Darmplastik.
„Mx.“ 11 Monate alt. D. S. Rüde, Schulterhöhe 51 cm.

/1929

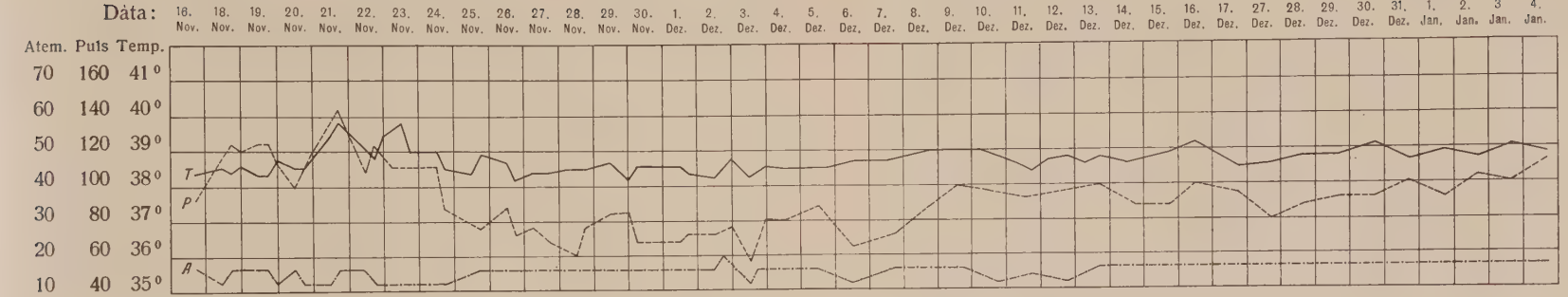

Am 24. November erholte sich der Hund merkbar, obschon der Kot noch dünn und flüssig war. Dieser wurde aber schon am nächsten Tage dicker und gebundener. Die Diät bestand aus Milch, Bouillon, Braunbrot mit Fleischpüree. Er nahm dieses Futter gern und ab 26. November wurden teilweise Kotballen entleert. Beim Weglassen der Milch wurde der Stuhl normal gebunden wie derjenige eines Hundes mit einem normalen Darmkanal. Gut formierte Scibillae ab 26. November.

12 Tage nach der Operation war das Tier schon nicht von einem nichtoperierten Tier zu erkennen und benahm sich bis jetzt — fast vier Monate nach der Operation — wie ein ganz normales Tier.

Der Hund ist fröhlich und wachsam und sogar etwas zu lebhaft. Am 26. November war das Gewicht 19 kg und das Tier nahm ständig zu. Außerdem war der Wundverlauf ungestört. Die Hautnähte wurden am 12. Tage entfernt.

Weil der Hund sehr temperamentvoll ist und abends bellt, was den anderen Tieren in meiner Klinik unangenehm ist (das dauernde Verabreichen von Sominfen auf die Nieren schädlich wirkt), so wurde am 22. Dezember eine bilaterale Recurrensneurectomie in Lokalanästhesie unter aseptischen Kautelen vorgenommen. Die Wunde heilte per primam intentionem. Appetit und sonstige physiologische Funktionen blieben in normalen Bahnen, Abweichungen irgendwelcher Art waren nicht zu verspüren.

Am 27. Dezember wog der Hund 22,5 kg, also beinahe soviel als bei der Operation. Für die wichtigen physiologischen Versuche habe ich Tabellen angefertigt, worauf die Versuche über Motilität, Durchgangszeit usw. angegeben sind. Erwähnt sei, daß durch Eingeben von Opium (Tinkt. Oppii simpl. 10, mucillago gummi arbic. 30, aq. dest ad 300), Verstopfung angestrebt und nach 48 Stunden dieselbe durch Ol. ricini beseitigt wurde.

Abb. 21.

Tabelle IV.

Datum	Tinct Opium simpl.	Narkotisierende Wirkung des Opiums	Kot-entleerung	Datum	Farbe
Nov. 28	3 \ 1.cochl. inf.	unvollständig	mäßig (von 500 g Diät gekochtes Fleisch, 41 g)	29. Nov.	dunkel bis schwarz
Nov. 29	id.	vollständig	keine		
Nov. 30	eingestellt	—	keine	30. Nov. auf 1. Dez.	

30. November: 20 g Rizinusöl, nachm. 6 Uhr, Wirkung über Nacht, Kotentleerung breiartig, Farbe dunkel (Gewicht Kotmenge 132 g), Reaktion alkalisch. Appetit und allgemeines Befinden nicht gestört.

Tabelle V.

Datum	A Weißbrot	B Kraftbrühe	C Gekocht. Fleisch	D Kotmenge in Gramm		E Gesamt-Kotmenge pro Tag	F Alk.Reakt.	G Braungelbe Farbe	H Scibillae	I Durchgangszeit ab vor. Tag	K Nachm. in Stunden	
Dez. 28	in Gramm			vorm.	nachm.					vorm.	nachm.	
8.	300	200	100	115	49	164	+	+	+	16	22	
9.	300	200	100	122	38	160	+	+	+	16	22	
10.	300	200	100	114	51	165	+	+	+	16	22	
11.	300	200	100	110	50	160	+	+	+	17	22	
12.	300	200	100	112	48	160	+	+	+	15	21.5	
13.	300	200	100	112	49	161	+	+	+	15.5	21 5	
14.	300	200	100	112	55	167	+	+	+	15.5	21.5	
15.	300	200	100	118	43	161	+	+	+	15.5	21.5	
16.	300	200	100	113	49	162	+	+	+	15	21 5	
17.	300	200	100	112	49	161	+	+	+	15 5	21	
18.	300	200	100	114	48	162	+	+	+	15	21	
19.	300	200	100	121	44	165	+	+	+	15	21	
20.	300	200	100	120	44	164	+	+	+	15	20	
21.	300	200	100	120	48	168	+	+	+	15	21	
Jan. 29							amphotoir	hellgelb	Durchfall			Carbo ligni in g
7.	300	200	100	90	—	90				—	—	
8.	300	200	100	115	44	159	+ alk.	+ br gelb	+ scib.	15	21	$1^{1}/_{2}$
9.	300	200	100	112	48	160	+	+	+	14	21	$1^{1}/_{2}$
10.	300	200	100	114	48	162	+	+	+	14.5	21.5	$1^{1}/_{2}$
11.	300	200	100	114	50	158	+	+	+	14	21 5	$1^{1}/_{2}$
12.	300	200	100	113	49	163	+	+	+	14	22	$1^{1}/_{2}$
13.	300	200	100	112	43	155	+	+	+	14	22	$1^{1}/_{2}$
14.	300	200	100	115	56	171	+	+	+	14	21.5	$1^{1}/_{2}$
15.	300	200	100	118	39	157	+	+	+	14	21	$1^{1}/_{2}$
16.	300	200	100	122	49	171	+	+	+	14	21	$1^{1}/_{2}$
17.	300	200	100	121	49	170	+	+	+	14.5	21	$1^{1}/_{2}$
18.	300	200	100	119	38	157	+	+	+	14.5	21	0
19.	300	200	100	112	—	112	+	+	+	16	—	0
20.	300	200	100	132	52	184	+	+	+	16.5	—	0
21.	300	200	100	115	48	163	+	+	+	14	22	0

Bemerkungen. Versuchstier Mx war sehr stubenrein, hatte also länger wie gewöhnlich den Kot aufgehalten. Um genau die richtige Durch-

gangszeit zu wissen, wurde ab 8. Januar 1929 das Futter gemischt mit 1½ g Carbo ligni pro Portion und es geht aus der Zeitdauer ohne Carbomischung hervor, daß durchschnittlich die Zeiten übereinstimmen. Auf die Reaktion gegenüber Lakmus hatte die Vermischung mit Carbo keinen Einfluß.

Die Fütterung fand täglich 1mal statt, und zwar nachm. 5.30 Uhr. Tagsüber wurde jede Viertelstunde Kontrolle ausgeübt, der Kot gesammelt und auf einer Waage das Grammgewicht abgelesen. Erste Kotentleerung fand statt zwischen vorm. 7 u. 9.40 Uhr; zweite, zwischen nachm 3 u. 4.30 Uhr. Auskulatorisch Perkussion, Palpation, keine Abweichungen.

Ab 22. Dezember 1928 Probe eingestellt wegen Recurrens-Operation (keine Abweichungen sonst in Kotentleerung, Konsistenz usw.). 6 januar 1929 zwecks Prüfung direkter Reiz des Darmes; Probe zweigliedrig eingestellt mit Ol croton gutt III in 10 Gummi arabic. aq. dest. ad 100. Nach 1½ Stunden prompte Wirkung (nachm. 2 Uhr, Wirkung 3.30 Uhr). Nächsten Tag noch eine geringe Nachwirkung. Siehe Tabelle 5.

Temporäre Beschleunigung der Darmperistaltik wurde geprüft mittelst Atropin Sulf. (0,03 Atropin sulf. in 5 ccm aq. dest.). 18. Januar 1929 nachm 5.30 Uhr. Die Tabelle gibt das Resultat an, daß die Beschleunigung tatsächlich stattgefunden hatte.

Bei gemischter 600-Gramm-Fütterung war also:

durchschnittlich gesamte Kotmenge	durchschnittliche Durchgangszeit	
in 24 Stunden 164,7 g	vorm. 15 Stunden	nachm. 21 Stunden.
	ab vorigen Tag nachm 5.30 Uhr.	

Um die direkte Reizung des Bewegungsapparates des Tract. intest zu prüfen, bekam das Tier 100 mg Kalomel in 15 ccm Zuckerwasser vorm. 8.30 Uhr täglich 1 mal, Data: 21., 22. u. 23. Jan. Die Wirkung hatte immer nachtsüber stattgefunden. Farbe der Faeces grün. Das Rizinusöl hatte auch bewiesen: direkte Wirkung, durch Laxantia prompte Reaktion. 7. Dez. 1928.

Immer alles gegebene Futter aufgegessen; deswegen wurde auch nur 1 mal pro Tag gefüttert und nicht mehr wie die angegebene Menge.

Versuchstabelle (s. Tab. IV u. V) und Bemerkungen.

Versuchstier Mx, Gewicht 21 kg.

Morgens 800 ccm Trinkwasser täglich zur Verfügung und abends erneuert.

Kotmengen, Durchgangszeit usw., Darmreizprüfungen.

Gemischte Fütterung: Die Versuche angefangen 11 Tage nach der Operation. Vor dem Versuchstag nüchtern, und Darmentleerung durch 20 g Rizinusöl in 20 g Milch per os.

Das Tier lebte ein halbes Jahr noch sehr munter nach der Operation. Klinisch konnten keine Abweichungen gefunden werden. Der Hund hatte schon kurz nach der Operation (operiert 17. November 1928) wie ein normales gesundes Tier gelebt.

Physiologischer Versuch und Sektionsprotokoll vom 18. Mai 1929.

Um die Peristaltik nicht unnötig zu beeinflussen, wurde vor der Tötung kein Rizinusöl gegeben. Das Tier wurde morgens um 8 Uhr gebadet und erhielt 11,30 Uhr intravenös 0,2 Chloralhydrat pro Kilogramm Körpergewicht (Methode von S. März: Allgemeinnarkose des Hundes durch Chloralhydrat bei intravenöser Anwendung. Münch. T. WSchr. 1924 Nr. 1 S. 1—6).

Nach 20 Minuten trat Schlaf ein, und es wurde der Hautschnitt in der Linea alba gemacht. Danach wurde das Tier in Rückenlage in einen Topf gebracht, gefüllt mit 50 l Ringersche Flüssigkeit, auf 37° gehalten mit Hilfe eines darunter gestellten Bunsenbrenners. Die Bauchhöhle wurde geöffnet und spritzende Blutgefäße mittels Péans zugeklemmt (Technik und Topf nach der Methode von v. Braam Houckgeest [Lit. in Pflügers Archiv f. Phys. 1872]).

Das implantierte Darmstück wurde nach oben gebracht. Es zeigte sich eine leichte Verklebung in der Nähe des oberen Teils mit dem Mesenterium; weiter waren keine Verklebungen in der Bauchhöhle zu sehen.

Im Gegensatz zu den bisherigen anderen Fällen hatten sich keine Erweiterungen am Darme gebildet, weder an dem unteren noch an dem oberen Teile. Auch die Farbe des implantierten Stückes und die beiden benachbarten Teile waren normal. Das gleiche gilt von der Blutgefäßversorgung.

Bis jetzt hatten wir es noch nicht so gut gesehen, und es ergibt sich daraus, daß sicher nach einem halben Jahre, wenn das Mesenterium breit genug gewählt wird, die Darmerweiterung ausbleibt. Denn in diesem Falle war während der Operation das Mesenterium ziemlich breit mitgenommen.

Eine spontane Peristaltik war nicht zu sehen. Nach Reizung mit dem Finger entstand eine schwache peristaltische Bewegung am oberen Teil, welche aber an der oberen Übergangsstelle auf-

hörte. Bei Berührung mit einer Pinzette erfolgte die gleiche Reaktion. Auch nach Reizung des Vagus (wozu im Halsteile der Vagus freigelegt wurde) mittelst eines Induktors trat keine Peristaltik auf. Die direkte Berührung mit den beiden Elektroden des Induktors löste sofort eine Kontraktion des Darmes aus, die ebenfalls gebremst wurde an den oberen und unteren Teilen, gerade an den geheilten Anastomosenstellen. (Die Heilung war übrigens tadellos.)

Sofort nach der direkten Reizung und nach eingetretener Kontraktion wurde in die Vena femoralis „Pituitrin" (Pituitary posterior Lobe [Extract Parke, Davis) eingespritzt:

Jetzt trat schnell eine deutliche Peristaltik auf, die aber vom oberen Teile nicht sichtbar auf das implantierte Darmstück überging und wie bei den anderen Versuchen gerade an den Anastomosenstellen aufhörte.

Danach wurden 5 mg Arecolin eingespritzt (intravenös). Unmittelbar darauf trat eine Kontraktion auf, die ungefähr 8 Minuten dauerte. Danach begann eine deutliche Peristaltik im oberen Teile des Darmes, die einen Moment an der Anastomosenstelle zum Stillstand kam, hierauf das implantierte Darmstück ergriff, wieder kurz an der aboralen Anastomosenstelle stillstand und sich alsbald auf den unteren Rektumteil fortsetzte.

Es machte also den Eindruck, daß die peristaltischen Bewegungen unabhängig voneinander auftraten und als ob sie mit einer kleinen Pause in drei Tempos verliefen; also erst die Peristaltik im oberen Teil — Pause —, dann im Implantat — Pause —, dann im Rektum (unterem Teil).

Wir haben versucht, mittels Filmaufnahme die peristaltischen Bewegungen festzulegen, was aber wegen der Versuchsanordnung in der Ringerschen Lösung nicht befriedigend gelang.

Das implantierte Darmstück wurde, nachdem das Tier getötet worden war, herausgenommen, einschließlich der beiden Übergangsstellen und in Bouinsche Flüssigkeit zur Fixierung gebracht. Desgleichen ein Stück vom normalen Dünndarm und normalen Rektum. Das im gestreckten Zustande befindliche implantierte Stück hatte eine Länge von 16 cm.

Mikroskopische Befunde.

Wir gossen zunächst das Darmlumen voll mit der Bouinschen Fixierungsflüssigkeit, banden an den Enden zu, und warteten 12 Stunden. Dann erst nahmen wir die Stücke einzeln heraus. Diese Methode hat den Vorteil, daß wir die Mucosa nicht verletzten.

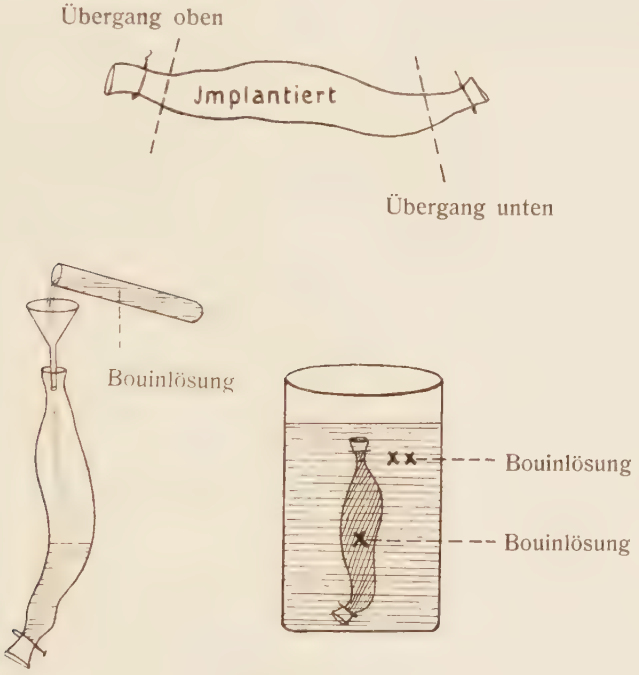

Abb. 21 a.

In den Präparaten, angefertigt nach der Methode von Walsem (also ohne Eosine), ist die Kernfärbung sehr schön zu sehen. In den Übergangsstücken sind die Nervenzellen an ihren großblasigen, geschwollenen Kernen erkennbar. Bei beiden Methoden der Färbung ist in den Übergangsstellen sowohl oben als unten die Differenz in der Schleimhaut sehr gut zu sehen.

Die beigefügten Mikrophotogramme dienen als Beleg für unsere Befunde. Abb. 22 und 23 zeigen vergleichshalber die mikroskopischen Bilder vom normalen Dünndarm und normalen Dickdarm.

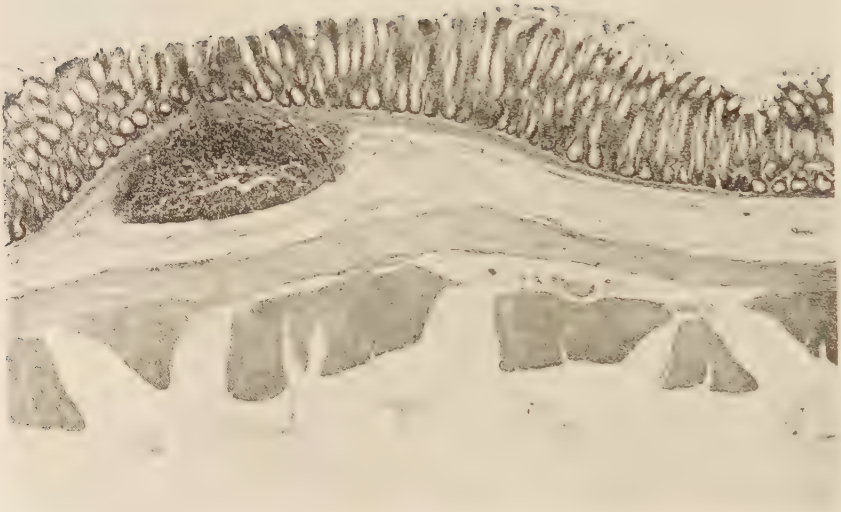

Abb 22.
Normaler Dünndarm.

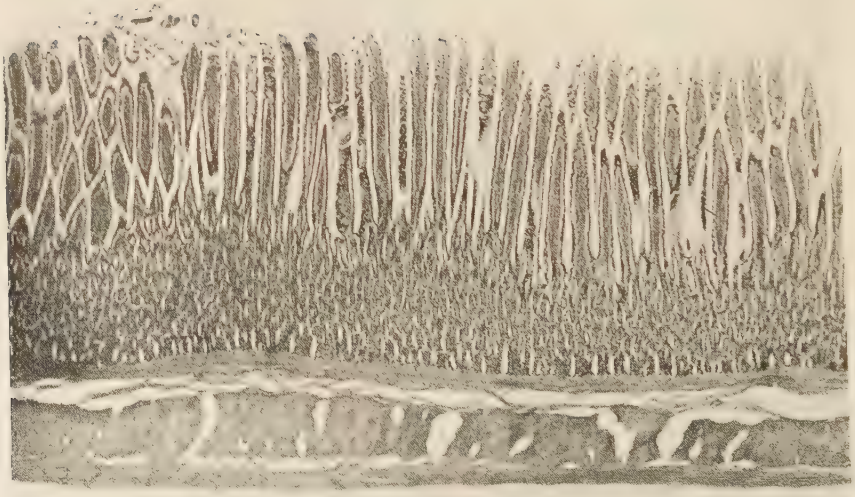

Abb. 23.
Normaler Dickdarm.

Abb. 24 stammt vom implantierten Dünndarmstück.

Sämtliche drei Bilder sind mit der gleichen Vergrößerung aufgenommen, um gute Vergleichsanhaltspunkte zu haben.

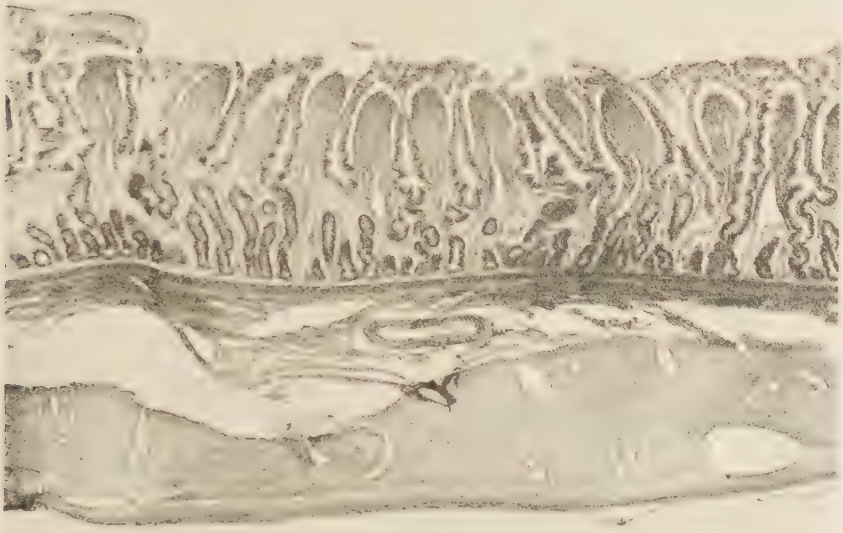

Abb. 24.
Transplantierter Dünndarm.

Abb. 25 ist eine Lupenvergrößerung der oberen Anastomosenstelle, rechts Implantat, links Dickdarm.

Abb. 22. Dünndarm: Tangential- und Schrägschnitte der Darmzotten. Ein Lymphfollikel liegt in der Submucosa. Die beiden Muskelschichten, längs und radiär, heben sich deutlich voneinander ab. Die Schleimhaut ist viel niedriger als die Rektumschleimhaut (vgl. Abb. 23) und hat mehr Drüsencharakter.

Abb. 23. Rektum: Lange Darmzotten, viel Becherzellen mit reichlich Schleim, Zylinderzellen. Das Stroma ist in relativ geringer Menge vorhanden.

Abb. 24. Transplantat: Eine deutlich ungebaute Schleimhaut beherrscht das Bild. Die Zotten sind vergrößert und die Becherzellen stark vermehrt. Man hat den Eindruck, daß hier

ein gesteigerter Resorptionsvorgang stattfand. Ob dies ein Zeichen der Anpassung an die Rektalschleimhaut bedeutet, kann man mit Sicherheit nicht sagen; doch ist der Charakter des Dickdarmepithels mehr ausgesprochen als derjenige des ursprünglichen normalen Dünndarmepithels.

Abb. 25 und 26. Anastomosenstelle: An der Rektalseite finden sich regelmäßig angeordnete Zotten, aufsteigend

Abb. 25.

von der Mucosa, mit spärlichem Stroma. Dann ändert sich der Charakter. Die Zotten werden kolbig verdickt, das Stroma wird reichlicher. Keine scharfe Grenze zwischen der Schleimhaut des Rektums und derjenigen des eingepflanzten Dünndarmes, keine Schleimhautnarbe (!), dagegen deutlich die Operationsnarbe von der Submucosa bis zum Peritonalüberzug.

Das Transplantat hat mehr Ähnlichkeit im Schleimhautepithel mit demjenigen des Rektums als mit demjenigen des normalen Dünndarmes.

Abb. 26 ist die Vergrößerung der Abb. 25.

Versuchsprotokolle.

Versuchstier Nr. BLD.

Operationsbericht vom 17. Dezember 1928.

Das Versuchstier ist eine englische Bulldogge. Alter 2 Jahre, 4 Monate, Rüde, Kryptorchid. Schulterhöhe 42 cm, Gewicht 17 kg.

Da wir kurz hintereinander einige Patienten verloren hatten, u. a. einen durch Narkose am 14. Dezember, und die Aussicht, ein anderes gesundes und kräftiges Tier mit genügendem Gewicht und in ausreichender Größe zu bekommen, nicht bestand, so wurde diese Bulldogge, die wegen eines unheilbaren Herzleidens zur peinlosen Tötung mir angeboten wurde, untersucht, ob sie für eine Operation in Frage käme.

Das Tier war nach der Meinung des Eigentümers immer fröhlich; klinisch zeigte das Herz eine Erweiterung und einen sehr irregulären Puls (60 pro Minute), nämlich alle drei Schläge drei bis vier intermittierende Schläge (Pulsus trigeminus). Der Harn war eiweißfrei (Katheterurin). Keine Ödeme.

Weil die Zeit zur Vorbereitung sehr kurz war und die Gelegenheit zur Operation sonst vergangen wäre, wurde nachmittags das Tier vorbereitet. Scheren der Haare in der Umgebung der linken Flankengegend und eine Arecolinenkur von 25 mg Hydrobromasarecolini. Es kamen keine Askariden oder Tänien aus dem After.

Nachmittags 5 Uhr erhielt der Hund 80 mg Morphium | 0,4 Atropin. Wegen anderen dringenden Arbeiten konnte ich erst um 19,30 Uhr das Tier operieren. Die Operation fand nach der Technik, wie in der allgemeinen Übersicht beschrieben, statt. Da unser Catgut vergriffen war, fand die Darmvereinigung mit Seide o o (David & Geck) statt. Bei der fortlaufenden Lambert-Naht an der oralen Anastomose zerriß der Faden. Die Lambert-Nähte erfolgten mit Knopfnähten. Dauer der Operation 2 Stunden. Verbraucht wurde an Äther pro narcosi 125 g. Das implantierte Dünndarmstück war schätzungsweise 15 cm lang.

Trotz der kurzen Zeit, die zur Vorbereitung des Tieres zur Verfügung stand, war der Darmkanal gänzlich leer und es traten keine Schwierigkeiten während der Operation auf. Außerdem

wurde einer der beiden Testikel aus der Bauchhöhle entfernt. (Der andere wurde erst später bei der Obduktion in dem Bauche gefunden.)

Nachtragsbericht.

Eine Stunde nach der Operation bekam der Patient einen Schock, welcher durch Injektion mit Coramin subcutan schnell

Abb. 27.

beseitigt wurde. Bezüglich Puls, Temperatur und Atem siehe beigegebene Kurve.

Das Tier bekam am 18. Dezember wieder eine Coramininjektion und außerdem 200 ccm physiologische NaCl-Lösung unter sterilen Kautelen subkutan eingespritzt. Blutabgang mit den Fäzes. Trinkt spontan viel Wasser, Puls sehr unregelmäßig und langsam.

Bis zum 20. Dezember bleibt der Kot blutig. Zuckerwasser und Milch behält der Hund im Magen. Ab 21. Dezember wurde vorsichtig Bouillon mit Zwieback gefüttert, da der Hund sich nach dem Fraß der anderen Hunde sehnte. Auch dieses Futter vertrug das Tier. Mikroskopisch war am nächsten Tage kein Blut im Kote feststellbar. Derselbe war gebunden und leicht braunfarbig. Ab 24. Dezember wurde der Kot mehr gebunden und bildete abwechselnd Scibillae, besonders dann, wenn das Verabreichen von Milch eingestellt wurde.

Am 25. Dezember hat der Patient, welcher von einem anderen Patienten das Futter wegstahl, sich nach seiner Freßgier

Abb. 28.



Abb. 29.

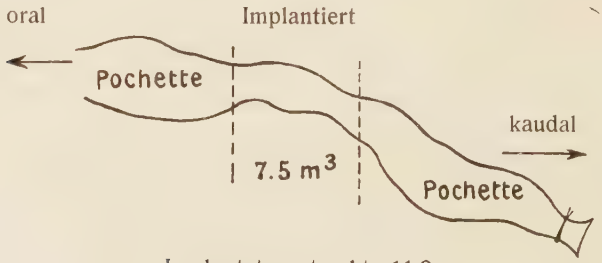

Implantat gestreckt: 11.9 cm

Abb. 30.

erbrochen. Die Hautwunde ist per priman geheilt. Die Hautnähte wurden am 27. Dezember entfernt. Wie in der Tabelle zu ersehen ist, hatte sich der Puls nicht sehr gebessert.

Physiologischer Versuch vom 6. April 1929.

Ungefähr $3^1/_2$ Monat nach der Operation. Gewicht 19 kg. Das Tier wurde mit Chloräthyl narkotisiert und in Rückenlage auf den Operationstisch gelegt. Bauchschnitt in der Linea alba.

Das implantierte Dünndarmstück präsentierte sich direkt, weil es viel schmäler aussah (nach späterer Messung und Vergleich mit einem anderen Stück Dünndarm war es aber nicht geschrumpft) und machte den Eindruck, als ob es sich bindegewebsartig verändert hätte. Das war aber nicht der Fall. Denn erstens sieht ein Hundedarm immer viel gelber aus wie beim Menschen, und zweitens hat das Mesenterialfett einen viel gelberen Farbton wie beim Menschen. Auch das Mesenterium des implantierten Stückes machte den Eindruck, als ob es bei der Operation zu schmal gewählt und nun etwas zusammengeschrumpft wäre.

Vor und hinter dem Implantat hatte das Rektum sich erweitert. (Bei 2 vorigen Fällen war die Erweiterung nur oral und zwar vor den Implantat. Siehe Zeichnungen bei Fall Bb und Fall Rk.)

Mit dem Finger berührt, trat peristaltische Bewegung auf, die sich auf das implantierte Stück fortsetzte. Ob die Peristaltik auch auf den kaudalen Teil des Rektums überging, war nicht einwandfrei festzustellen.

Auch auf elektrische Reize hin (40 Volt Wechselstrom) reagierten beide Darmerweiterungen und das implantierte Stück. Daß also eine Peristaltik auch im implantierten Stück stattfindet, wurde festgestellt.

Beurteilung:

Wie kommt es, daß sich Erweiterungen am Darme vor und hinter der Anastomose bilden? Weil anscheinend im Anfange an der oralen Anastomosenstelle die Darmperistaltik aufhört, der zuführende Darmabschnitt aber den Kot mit Macht durch das Implantat treibt und deshalb die gestauten Fäzes den

Darm allmählich erweitern. Die Erweiterung des kaudalen Rektumabschnittes führen wir darauf zurück, daß wahrscheinlich bei der Operation ein Nervenplexus mit verletzt wurde.

Trotzdem ist es wichtig, hervorzuheben, daß die Kotentleerung bei dem Tiere niemals Beschwerden verursachte oder eine Verzögerung erlitt.

Zur mikroskopischen Untersuchung wurden das Implantat, die zwei Anastomosenstellen und ein Stück vom Mesenterium des implantierten Stückes entnommen.

Bemerkt sei, daß keine Verklebungen in der Bauchhöhle waren und daß die Vereinigungsstellen sehr gut geheilt waren p. p. intentionem. Das Herz war hypertrophisch.

Abb. 31.
Kontrolltier.

Tabelle VIII.

Versuchstier Mx (pro Tag 500 g Fleisch).

	L	M	N	O	P
Datum	Kotmenge pro Tag	Reaktion alkalisch	Farbe	Scibillae	Durchgangszeit in Stunden
Jan. 29		schwach	dunkel		ab vor. Tag 5.30 Uhr
25.	80	+	„	+	15
26.	80	+	„	+	15.5
27.	94	+	„	teilweise	15.5
28.	94	+	„	+	16
29.	82	+	„	+	14
30.	82	+	„	+	16
31.	80	+	„	+	16
Febr. 29					
1.	74	amph.	„	teilweise	16
2.	90	+	„	id.	15.5
3.	91	+	„	id.	16
4.	95	amph.	„	scibillae	16
5.	80	+	„	+	16
6.	80	+	„	+	16
7.	82	+	„	+	15

Bemerkungen.

Auch hier fand die Fütterung ab nachm. 5.30 Uhr statt, 1mal pro Tag. Die Zeiten geben übrigens an, daß wahrscheinlich das Tier, ebenso wie der Mensch, sich an eine bestimmte Zeit gewöhnt, seine Bedürfnisse zu machen. Durchschnittlich gesamte Kotmenge bei 500 g Fleisch-Fütterung pro Tag: 83,1 g. Durchschnittliche Durchgangszeit 15½ Stunden.

Vergleichen wir die Konstanten von Zeit und Kotmenge bei dem Kontrolltiere, so sehen wir, daß die Vorgänge übereinstimmen mit einem normalen, nicht operierten Tiere.

Kontroll-Tabellen eines Kontrolltieres.

Tabelle IX.

Cocker-Spaniel, Rüde, 3 Jahre alt, Gew. 19 kg.
Fütterung fand einmal pro Tag statt, ab 5.30 nachm; durchschnittlich gesamte Kotmenge pro Tag bei 600 g gemischter Fütterung 163,2 g.

Datum Jan. 29	A	B	C	D vorm.	D nachm.	E	F	G	H	I vorm.	K nachm.
15.	300	200	100	153	—	153	+	br gelb	+	18	23
16.	300	200	100	120	30	150	+	„	+	16	21
17.	300	200	100	103	52	158	+	„	+	15	21
18.	300	200	100	143	80	223	+	„	+	15	21
19.	300	200	100	110	43	154	+	„	+	15	21
20.	300	200	100	125	50	175	+	„	teilw.	14	20
21.	300	200	100	108	70	178	+	„	scib.	14	20
22.	300	200	100	122	40	160	+	„	+	17	23
23.	300	200	100	143	73	216	–	„	+	14.5	20
24.	300	200	100	150	22	172	+	„	teilw.	16	21
25.	300	200	100	110	53	163	+	„	scib.	15.5	21
26.	300	200	100	109	53	162	+	„	+	15	21
27.	300	200	100	126	22	148	+	„	+	15	21
28.	300	200	100	145	—	145	+	„	+	15	21

Durchschnittliche Durchgangszeit bei gemischter Fütterung (600 g): vorm. 15.3 — nachm. 21 Stunden, ab vorigen Tag nachm. 5.30.

Tabelle X.

Kontrolltier Cocker-Spaniel, ♀, 3 Jahre alt, Gewicht 19 kg.
300 g rohe Fleisch-Diät

Datum	L	M	N	O	P
Febr. 29					
4.	90	+	dunkel	+	15.5
5.	84	+	„	+	14
6.	86	+	„	+	14
7.	90	+	„	teilweise	15
8.	84	+	„	scibillae	15
9.	84	+	„	+	15
10.	90	+	„	+	15
11.	84	+	„	+	15
12.	85	+	„	+	15
13.	83	+	„	teilweise	15
14.	81	+	„	scibillae	15
15.	80	+	„	+	15 5
16.	83	+	„	+	14
17.	84	+	„	+	15

Bemerkungen. Durchschnittliche gesamte Kotmenge pro Tag 85,5 g.
Durchgangszeit durchschnittlich 15 Stunden.
Menge immer ganz aufgegessen jeden Tag.

Tabelle XI.

Versuchstier BLD, Gewicht 19 kg, Trinkwasser immer frisch +, 800 ccm zur Verfügung.

Kotmengen, Durchgangszeit usw., Darmreizungen. Erste Versuche angefangen 16 Tage nach der Operation. 2. Januar 1929 Glycerin clysma nachm 2 Uhr 6 ccm und p. os 15 g Rizinusöl in 20 Gummi arabic.; Wirkung nachts. Perkussion, Palpation, Auskultation keine Abweichungen.

Gemischte Fütterung 600 g.

Datum	A	B	C	D		E	F	G	I	K	H
Jan. 29				vorm.	nachm.				vorm.	nachm.	scibillae
3.	300	200	100	110	50	160	+	gelb-	16	21	+
4.	300	200	100	115	48	163	+	braun	15	22	+
5.	300	200	100	120	50	170	+	„	14	22.5	+
6.	300	200	100	120	38	158	+	„	14.5	22	+
7.	300	200	100	120	48	168	+	„	15	22	+
8.	300	200	100	132	—	132	+	„	—	—	teilweise
9.	300	200	100	120	—	120	+	„	18	—	scibillae
10.	300	200	100	115	44	159	+	„	16.5	21	+
11.	300	200	100	115	48	163	+	„	15.5	22	+
12.	300	200	100	122	50	172	+	„	16	21	+
13.	300	200	100	110	48	158	+	„	16	21	+
14.	300	200	100	115	32	147	+	„	16	21	+
15.	300	200	100	115	55	176	+	„	14	22.5	+
16.	300	200	100	112	50	162	+	„	15.5	21	+
17.	300	200	100	120	50	170	+	„	15	21	+
Ab 17. Januar Futter gemischt mit Carminrot.											
18.	300	200	100	120	44	164	nicht	rot	15.5	22	+
19.	300	200	100	115	52	167	ge-	gem.	15	22	+
20.	300	200	100	118	50	168	mischt	„	15	22	+
21.	300	200	100	122	43	165	+	„	15.5	21	+
22.	300	200	100	110	48	158	+	„	14	21.5	+
23.	300	200	100	115	50	165	carm.	gelb	15	20	+
24.	300	200	100	90	43	133	eing.	braun	12	16	+
25.	300	200	100	60	50	110	+	dunkel	16	22	+
26.	300	200	100	—	-	—	+	—	-	—	—
27.	300	200	100	94	48	142	+	dunkel	14	20	teilweise
28.	300	200	100	115	50	165	+	brglb.	14	20	scibillae
29.	300	200	100	118	50	168	+	„	15	21	+
30.	300	200	100	120	50	170	+	„	15.5	22	+
31.	300	200	100	122	38	160	+	„	15.5	22	+

Statt Carbo ligni hier als Färbung Carminrot genommen. — Jeden Tag die gegebene Menge immer aufgegessen. — 26. 1. abends 10 g Rizinusöl.

Bei 600 g gemischter Fütterung war also:

durchschnittlich gesamte Kotmenge pro Tag 160 g	Durchschnittszeiten in Stunden vorm. 15	nachm. 21

Bemerkungen. 8. Jan. 29: Temporäre Peristaltikhemmung; Probe mit Atropin Sulf. subcut. 0,025 in 5 ccm Aq. dest. vorm. 9 Uhr, Beschleunigung tatsächlich stattgefunden.

23., 24., 25. Jan.: Peristaltikhemmende Probe vorgenommen mit Tinct. Opii 1, Tinct. Ipecacuanhae 3, Sirup simpl. 20–20 guttae pro die. Wirkung plus.

8. Febr.: Prüfung direkter Reiz des Darmes mit Tropfen (1) Öl crotonis in 5 Gummi arabicum 30 ccm aq. mentha pip. vorm. 9 Uhr, Wirkung 10.30 vorm.

2. Febr.: Prüfung mit Rizinusöl 15 g auf 10 g Milch, vorm. 9 Uhr, Wirkung nachm. 3 45, Kot helle gelbe Farbe.

18. Febr.: Prüfung, Reizung des Bewegungsapparats mit 75 mg Kalomel in 15 ccm Zuckerwasser, abends 10.30, Wirkung vorm. 8.10. Farbe grün.

Tabelle XII.

BLD 19 kg, 500 g Fleischfütterung (rohes Fleisch).

Datum	L	M	N	O	P
Febr. 1929					
4.	84	+	dunkel	+	15
5.	84	+	„	+	16
6.	90	+	„	+	15
7.	86	+	„	+	14
8.		Prüfung mit Öl crotinis			—
9.	94	+	hellbr.	Durchfall	—
10.	72	+	id.	id.	—
11.	90	+	dunkel	teilweise	16.5
12.	90	+	„	scibillae	16.5
13.	84	+	„	„	15
14.	83	+	„	„	15
15.	83	+	„	„	14
16.	86	+	„	„	14
17.	90	+	„	„	15.5
18.	84	+	„	„	15
19.	83	+	„	„	15

Durchschnittlich gesamte Kotmenge bei 500 g Rohfleischfütterung pro Tag 85 g. Durchschnittliche Zeit 15.1 Stunden.

Register No. B.L.D. Aufnahme 17. Dezember 1928. Zweck: Operation Enterostomosetransplantik.

Operation: 17 Dec. '28, n.m. 7.30 B.L.D. Eng. Bulldog Rüde, 2 Jhr., Schulterhöhe 42 cm, Gew. 17 kg.

/1929

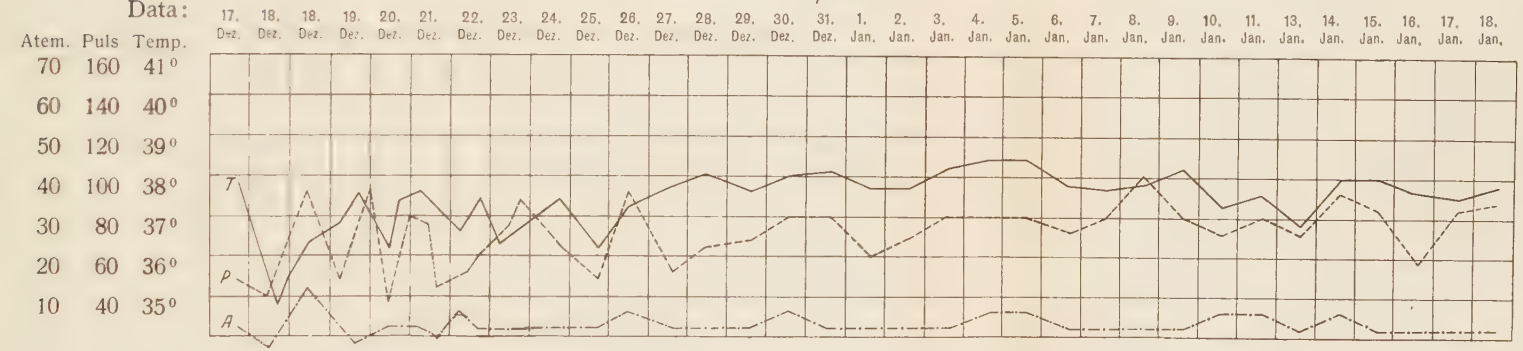

Tabelle XIII.

Stichproben, Kotmenge usw., Kontrolltier.

Datum	A	B	C	D vorm.	D nachm.	E	F	G	H	I	K
Febr. 20.	300	200	100	103	80	183	+	brgelb	+	15	20
„ 28.	300	200	100	109	60	169	+	„	+	15	21
März 2.	300	200	100	190	—	190	+	„	+	15	21
„ 9.	300	200	100	123	90	213	+	„	+	18	23
Versuchstier Mx.											
Febr. 20.	300	200	100	121	50	171	+	brgelb	+	15	21
„ 28.	300	200	100	115	40	155	+	„	+	16	21
März 2.	300	200	100	120	52	172	+	„	+	16	22
„ 9.	300	200	100	120	43	163	+	„	+	16	21
Versuchstier BLD.											
Febr. 20.	300	200	100	120	48	168	+	brgelb	+	15	20
„ 28.	300	200	100	110	48	158	+	„	+	15	20
März 2.	300	200	100	85	90	175	+	dunkel	teilw.	14	22
„ 9.	300	200	100	152	44	196	+	brgelb	+	15	20

Auch hier die Schlußfolgerung, daß im Durchschnitt die gefundenen Ziffern mit dem des Kontrolltieres und den anderen Versuchstieren übereinstimmen.

Tabelle XIV.

Harnuntersuchung.

Versuchstier Mx.

Datum	I S.G.	II Reaktion Lakmus	III Farbe	IV Albumen sulf. salicyl Probe m. kontr. Kochprobe	V Zucker Benedict-Methode	VI Urobilin Urobilinogen Schlesinger u. Hari	VII Indikan qualitativ nach Jolles hellviolett
Dez. 9.	1022	sauer	h.gelbklar	negativ	negativ	negativ	+
17.	1022	„	„	„	„	„	+
Jan. 8.	1036	„	d.gelbklar	schwach opalisierend	„	„	+
10.	1030	„	h.gelbklar	negativ	„	„	+
16.	1025	„	„	„	„	„	+
30.	1822	„	„	„	„	„	+
Febr. 4.	1024	„	„	„	„	„	+
28.	1030		„	„	„	„	+
März 2.	1022	„	„	„	„	„	+
9.	1025	„	„	„	„	„	+
			Versuchstier BLD.				
Jan. 6.	1026	sauer	hellgelb	negativ	negativ	negativ	+
13.	1024	„	„	„	„	„	+
22.	1024	„	„	„	„	„	+
Febr. 12	1026	„	„	„	„	„	+
22.	1024	„	„	„	„	„	+
März 2.	1026	„	„	„	„	„	+
9.	1026	„	„	„	„	„	+
			Kontrolltier, Gewicht 19 kg.				
Dez. 10.	1024	sauer	hellgelb	negativ	negativ	negativ	+
15.	1024	„	„	„	„	„	+
Jan. 6.	1026	„	„	„	„	„	+
15.	1030	„	„	„	„	„	+
Febr. 10	1022	„	„	„	„	„	+
22.	1022	„	„	„	„	„	+
März 2.	1026	„	„	„	„	„	+
9.	1026	„	„	„	„	„	+

Versuchstier Mx.

	VIII	IX	X
	Indikan mod. kolorimetr. Bauer	Menge weniger als 25 mg pro Liter	Tagesmenge Harn in ccm approximativ
9. 12.	+	<	600
17. 12.	+	<	600
8. 1.	+	>	300
10. 1.	+	<	650
16. 1.	+	<	750
30. 1.	+	<	550
4. 2.	+	<	500
28. 2.	+	<	600
2. 3.	+	<	650
9. 3.	+	<	650

Versuchstier BLD.

6. 1.	+	<	800
13. 1.	+	<	850
22. 1.	+	<	850
12. 2.	+	<	800
22. 2.	+	<	800
2. 3.	+	<	800
9. 3.	+	<	800

Kontrolltier.

	VIII	IX	X
	Indikan mod. kolorimetr. Bauer	Menge weniger als 25 mg pro Liter	Tagesmenge Harn in ccm approximativ
10. 12.	+	<	600
15. 12.	+	<	600
6. 1.	+	<	600
15. 1.	+	<	600
10. 2.	+	<	800
22. 2.	+	<	800
2. 3.	+	<	600
9. 3.	+	<	600

Einige allgemeine physiologische Bemerkungen.

Die Durchgangszeiten der Nahrung durch den Verdauungsschlauch und ihr Aufenthalt in dessen Abschnitten sind nach der Tierart, der Größe des Nahrungsbedürfnisses, der Länge und Weite und der sonstigen anatomischen Beschaffenheit des Verdauungsschlauches, der naturgemäßen Nahrung, der Individualität und der Natur und Konsistenz der jeweiligen Nahrung verschieden. Um so wasserreicher, schlüpfriger und leichter verdaulich eine Nahrung ist, um so kürzer ist die Durchgangszeit.

Aber auch rein zufällige Verhältnisse, Körperbewegung, Ruhe, seelische Aufregungen, beeinflussen die Defäkation und die Bewegungen des Darmkanals sehr bedeutend[26]). Ebenso wie beim Menschen sind bei Hunden in Anbetracht der Mannigfaltigkeit und Verschiedenartigkeit der Speisen bestimmte Zahlenangaben über den Aufenthalt der Nahrung in den einzelnen Abschnitten des Verdauungskanals und über die gesamte Aufenthaltszeit kaum zu machen. Nach Rubner[27]) können sogar 2—3 Tage vergehen, bis die Reste des Futters völlig entleert sind. Bei Hunden beträgt die Durchgangszeit der Nahrung in der Regel 12—15 Stunden[26]).

Es sei in diesem Zusammenhange bemerkt, daß man zufällige Verhältnisse nicht vernachlässigen darf. Bei Hunden verweilen, nach Angabe von verschiedenen Autoren, die Nahrungsreste nur eine relativ kurze Zeit im Dickdarm. Doch laufen die Zeitangaben sehr auseinander. Nach Versuchen Ellenbergers und Scheunerts durcheilen die Nahrungssubstanzen in 2—4—5—6 Stunden den Dünndarm; Fleisch braucht etwas längere Zeit. Bei meinen Versuchen ergab sich jedoch, daß bei Gewöhnung, z. B. beim Herauslassen des Hundes zu einer bestimmten Zeit zwecks Defäzierens und Urinierens, die Zeiten des Kotdurchganges großen Schwankungen unterworfen sind. (NB. stubenreine Hunde). Auch die Menge des Kotes ist sehr wechselnd und hängt von der Menge und Art der Nahrung ab. Gewisse, besonders zellulosereiche Nahrungsstoffe, veranlassen die Bildung einer größeren Menge von Darmsaft, Detritus usw. als andere. Auch dadurch,

---

[26]) Ellenberger und Scheunert, Lehrbuch der vergleichenden Physiologie der Haussäugetiere 1 c.

[27]) id. 1 c.

daß die Zellulose in der Nahrung nicht völlig verdaut wird und, wie dies bei Hunden oft der Fall ist, teilweise noch unausgenutzte Nährstoffe umschließt, kann die Kotmenge wesentlich erhöht werden. Bei übermäßiger Nahrungsaufnahme entgehen gewisse Teile der Nahrung der Einwirkung der Verdauungssäfte und der Resorption und bewirken somit eine Kotvermehrung. Füttert man z. B. einen Hund mit Brot allein, so setzt er 125—400 g, bei sehr viel Brot sogar bis zu 900 g Kot täglich ab, während bei reiner Fleischfütterung nur 27—40 g Kot täglich gebildet werden [26]).

Die genauen Portionen sind in den Versuchen von Ellenberger und Scheunert nicht angegeben. Bei meinem Kontrolltier, bei welchem ich die vergleichenden Konstanten für die operierten Tiere feststellte, bekam ich durchschnittlich:

bei 400 g Weißbrot, 350 g gek. Fleisch, 300 g Kraftbrühe nur 190—200 g Kot
„ 400 g Brot verm. mit 100 g Kraftbrühe . . . . 153 g „
„ 900 g Weißbrot . . . . . 223 g „

(Brot verm. mit 150 g Kraftbrühe, sonst nahm er es nicht). Das Tier mußte nüchtern sein, sonst nahm es die letzte große Portion nicht. Auch aus den vergleichenden Konstanten vom Kontrolltier und den operierten Tieren ergab sich, daß meine durchschnittlichen Mengen mit der Zeitdauer gut übereinstimmten.

Von allergrößten Einflüssen auf die Verdauung sind individuelle Verhältnisse. Die Verdauungskraft der Individuen derselben Tierart zeigt unter den gleichen Verhältnissen (Lebensumstände, Gewicht, Versorgung usw.) außerordentliche Verschiedenheiten. Bei den beiden operierten Tieren (BLD und Mx) beobachtete ich niemals einige Wochen nach der Operation weder erschwerten, noch schmerzhaften Kotabsatz. Incontinentia alvi entstand nie. Selbstverständlich fand ab und zu bei der klinischen Untersuchung eine unwillkürliche Kotentleerung statt, bedingt durch eine starke psychische Erregung.

Eine pathologische Bedeutung kam dem nicht zu. Tatsache ist es, daß die Häufigkeit des Kotabsatzes schon bei gesunden Tieren wechselt (Menge, Beschaffenheit, Körperbewegung). Die beiden operierten Tiere (BLD und Mx) wurden daran gewöhnt,

nur zweimal pro Tag herausgelassen zu werden, und zwar nach eigener Meldung (Näheres vergleiche in den Protokollen und Versuchstabellen), damit eine genaue Kontrolle möglich war. Auch wurde nicht viel mit den Diäten gewechselt, weil sonst die Resultate nicht eindeutig gewesen wären. Gesunde Hunde setzen durchschnittlich täglich einmal bei reiner Fleischnahrung, aber oft nur alle 2—3 Tage, bei gemischter Kost dagegen täglich 1—2 mal Kot ab [28]). Weder Verzögerung der Kotentleerung noch Kotverhaltung zeigten die Tiere (Mx und BLD); ebenso keine Symptome einer bestehenden Lageveränderung des Darmes.

Durchfälle kamen nicht vor, nur bei den Prüfungen mit direkten Darmreizungen (siehe bei Versuchstabelle Mx und BLD). Die Reaktion des Kotes hat wegen ihrer Unbeständigkeit eine sehr untergeordnete Bedeutung. Nur bei sehr stark saurer Reaktion kann sie als pathologisches Zeichen angesehen werden [29]).

Bei den beiden Tieren (Mx, BLD) trat nie eine saure Reaktion auf. Bei der äußeren Untersuchung des Darmes der beiden Versuchstiere Mx und BLD war keine Abweichung gegenüber der Norm zu finden. Die Palpation ergab keine Abweichungen; Hervorwölbung der Bauchwand durch Darmerweiterung war nicht festzustellen; desgleichen nicht das Gegenteil. Nach dem 12. Tage der Operation war keine Druckempfindlichkeit mehr festzustellen. Der Perkussionschall der Bauchorgane ergab normalen Befund.

Man darf sagen, daß die beiden damals noch am Leben befindlichen Tiere Mx und BLD (Mx nach 6 Monaten, BLD nach 3 Monaten) sich in ausgezeichnetem guten Ernährungszustande befanden und sich nicht von gesunden, nicht operierten Tieren unterschieden.

Große Bedeutung besitzt die Harnuntersuchung, besonders auf Indikan, Urobilin und Urobilinogen hin. Da die Indoxylschwefelsäuremenge infolge Fäulnisvorgänge durch Stauung bei Verengung des Dünndarmes (auch bei profuser Eiterbildung und Gangrän) gesteigert wird, so wurde der Harn der beiden Tiere Mx und BLD regelmäßig untersucht, vor allem auf Indikan. Um so mehr war dieses gerechtfertigt, weil nach 1 bzw. 2 Monaten

[28]) J. Marek, Lehrbuch der klinischen Diagnostik der inneren Krankheiten.
[29]) id S. 611.

die Versuche der Tiere Bb und Rk gezeigt hatten, daß das implantierte Darmstück sich nicht wesentlich vom gesunden Dünndarm in histologischer Hinsicht unterscheidet. Bei den Tieren Bb und Rk führten wir keine quantitativen Proben aus, weil die Jaffésche Probe eine starke Reaktion gab und außerdem bei den Tieren Bb und Rk tatsächlich eine Verengerung des Darmes am Ende der Versuchszeiten klinisch festzustellen war.

Zur Bestimmung der gepaarten Indoxylverbindungen stehen uns keine genauen Verfahren zur Verfügung; die gebräuchlichen Methoden beruhen auf der Spaltung der Doppelverbindung und Oxydation der Indoxylkomponenten zu Indigoblau. Diese wird entweder auf kolorimetrischem Wege oder nach erfolgter Isolierung und Reinigung durch Titration mit einer Kaliumpermanganatlösung bestimmt[30]). Bei Menschen ist die Tagesmenge p. L. 10—20 mg, bei Pferden 50—200 mg, bei Hunden und Carnivoren im allgemeinen beträgt das Indoxyl auf Indigo berechnet 20—25 mg im Liter[31]).

Der Nachweis hatte stattgefunden nach den Methoden von Kowarsky (qualitativ)[32]), F. Obermayer (qualitativ)[33]), Jolles (qualitativ)[34]), Bauer (quantitativ)[35]). Den quantitativen Nachweis nach Bauer habe ich aber, wie durch Marek[36]) angegeben war, einigermaßen modifiziert.

Um die Farbenskala nach Malkmus[37]) zu verwenden (angegeben bei Marek, aber mit einigen Abweichungen im Farbton), habe ich mit Indigolösungen standardisiert. Ich tat das aus dem Grunde, weil auf Vorschlag von Spaeth statt einer 20%- eine 10%ige Bleiazetatlösung verwendet wurde. Das deutsche Arzneibuch empfiehlt mit einer 25%igen Bleiazetatlösung

---

[30]) P. Hári, Physiolog. Chemie 1922 S. 233.

[31]) Ch. Porcher in Ellenbergers und Scheunerts Handbuch, Abschnitt: Der Harn und seine Sekretion S. 207.

[32]) Klopstock-Kowarsky, Untersuchungsmethoden 1920 S. 196.

[33]) Spaeth, Untersuchung des Harnes 4. Aufl. S. 499.

[34]) H. Jansch, Abschn. Harnuntersuchung in Stang u. Wirth Bd. 5 S. 141.

[35]) Deutsche tierärztliche Wochenschrift Nr. 31, 1905.

[36]) Mareks Handbuch: Diagnostik der inneren Krankheiten der Haustiere 1912 S. 706.

[37]) Malkmus, Klinische Diagnostik 5. Aufl.

auszufällen, was nach Spaeth[38]) jedoch unzweckmäßig ist. Ein Überschuß von Bleizusatz soll möglichst vermieden werden; ohne Bleizucker tritt häufig ein Emulgieren ein. Man hatte auch manchmal eine Überoxydation beobachtet, d. h. ein Teil des Harnindoxyls wurde zu Isatin oxydiert, welches sich dem Nachweise entzieht. Ferner fertigte ich eine Absorptionsküvette an von 4 mm lichter Tiefe. Die Versuche ergaben, daß die Tiere Mx und BLD höchstens 20 mg pro Liter Indikan bildeten. Daraus geht hervor, daß wir eine Darmverengerung ausschließen können. Urobilin und Urobilinogen waren im Urin nicht nachweisbar bei den Tieren Mx und BLD. Auch Bilirubin war nicht nachweisbar.

Als Reagenzien wurden gebraucht: Ein 2% p. Dimethyl-aminobenzoldehyd-Lösung in 25%iger Salzsäure für den Urobilinogen-Nachweis[39]), und für den Urobilin-Nachweis nach Schlesinger Versetzung mit 10% Zinkazetatlösung[40]).

Die Physiologie des Dünndarmtransplantates.

Wir haben hier nicht die wichtigen physiologischen Fragen wie bei der Gastro-enterostomie[41]) zu besprechen, wobei wir einen intakten Magen haben; auch die Frage des Pepsinogenkreislaufes und die Verdauungsleucozytose[42]) hat für uns keine Bedeutung.

Nach den Tierexperimenten anderer Autoren bedingt das Ausschalten des Dickdarmes keine Beeinträchtigung der Ausnutzung der Nahrung. Nur das Eiweiß wird dabei ein wenig geringer ausgenutzt. Demgegenüber steht es fest, daß große Abschnitte des Dünndarmes bis zu $^7/_{10}$ der Gesamtlänge ohne erhebliche Nachteile entfernt werden können, wenn keine Diät-

---

[38]) Spaeth, Untersuchung des Harns S. 449.
[39]) P. Hari, Physiologische Chemie S. 240.
[40]) Klopstock-Kowarsky S. 198.
[41]) Derocque, Gazette des Hopitaux, Sept. 1925.
[42]) R. P. v. Calcar, Der magenlose Hund und die Achylia Gastrica, 1925.

fehler gemacht werden und keine fettreiche Nahrung gegeben wird [43]).

Resorptions- und Fermentuntersuchungen sowie die Beziehungen zwischen Sekretion und Motilität habe ich nicht berücksichtigt, weil solche Dinge sich eigentlich nur an Dauerfisteln erfolgreich untersuchen lassen [44]).

Das Benehmen der operierten Tiere gab keine Veranlassung, auf Verdauungsabweichungen zu fahnden mittels Röntgenuntersuchung. Trotzdem wurde zur Kontrolle bei zwei operierten Tieren 1 bzw. 2 Monate und 3 Monate nach der Operation (Fälle BLD und Mx) nach vorheriger Gabe eines Kontrastbreies (Citobaryum) die Motilität des Darmes geprüft und festgestellt, daß die Motilität tadellos war und genau ebenso funktionierte wie beim nicht operierten Kontrolltier.

Bei beiden operierten Tieren bestand normaler Perkussionsschall. Auch die Palpation wies auf keine krankhaften Veränderungen hin. Der Kotabsatz war weder erschwert noch schmerzhaft; eine Incontinentia alvi trat nie auf. Auch die Häufigkeit des Kotabsatzes war normal, 1—3 mal pro Tag. Bei Fleisch oder gemischter Kost oder wenn die Tiere stubenrein waren, nur einmal pro Tag, vorwiegend in den Morgenstunden. Die Kotmenge verhielt sich normal; auch die braungelbe Farbe entsprach der gemischten Nahrung. Die Bewegungen des Darminhaltes, durch Auskultieren wahrgenommen, erzeugten normale Geräusche. Das Verhalten der Darmgeräusche hat übrigens bei Hunden kaum irgendwelche diagnostische Bedeutung. Ebenso wie bei nicht operierten Hunden hörte man nur in verhältnismäßig langen Zwischenräumen schwache vereinzelte Geräusche, was die Ansicht Marecks bestätigt [45]).

Die Durchgangszeit der Nahrung fand normal statt (siehe betr. Tabellen). Wie aus den angestellten Versuchen hervorgeht, ergab die Kotmenge durchschnittlich eine Konstante. Der Kot reagierte alkalisch und hatte gut geformte Scibillae. Die

---

[43]) Ellenberger u. Scheunert, Lehrbuch der vergleichenden Physiologie 1925.

[44]) O. Kestner, Vergleich der verschiedenen Methoden der Verdauung, Abderhaldens Handbuch Teil 6, 2. Hälfte Heft 1 S. 206.

[45]) Mareck, Diagnostik der inneren Krankheiten der Haustiere.

Versuche wurden nach einer Pause von acht Tagen wiederholt. Die Konstante blieb dieselbe. Auch die in den Zwischenzeiten gemachten Stichproben zeigten dieselbe Konstante.

Zu Versuchen mit auf den Darm wirkenden Mitteln, die die Erregbarkeit des Vagus herabsetzten, verwendeten wir Atropin.

Zur Reizung des Vagus benutzten wir Opium, während die direkte Reizung des Bewegungsapparates des Tractus intestinalis mittels Laxantien (Kalomel in Oleum ricini und Ol. crotonis) geschah. Die Resultate entsprachen den Kontrollversuchen bei den nicht operierten Tieren. Bildung der Faezes, Menge, Konsistenz, Reaktion, Farbe, Durchgangszeit usw. entsprachen immer den bekannten physiologischen Vorgängen. In physiologischer Hinsicht kann man sagen, daß das implantierte Darmstück sich den veränderten Verhältnissen angepaßt hatte.

Mikroskopische Technik und Anfertigung der pathologischen histologischen Präparate.

Gleich nach Entnahme des Materials, nämlich normales Rektum, normales Duodenum, implantiertes Dünndarmstück, wurden die Gewebsteile in ein numeriertes Reagenzglas mit physiologischer Kochsalzlösung gebrächt.

Der eine Teil der Präparate wurde in 6 % ige Formalinlösung gebracht, 48 Stunden darin gelassen zwecks Härtung, sodann in der aufsteigenden Alkoholreihe und Xylol entwässert, in Paraffin eingebettet und geschnitten. Das Färben erfolgte mit Hämatoxylin und Eosin mit der van Giesonschen Methode und nach dem Verfahren von Bielschowski für die Darstellung der Nerven.

Einen anderen Teil der Präparate behandelten wir folgendermaßen:

Nach provisorischem Zurechtschneiden verblieben sie eine Nacht über in modifizierter Bouinscher Lösung[46]), nach der Zusammenstellung von van Walsem, Flüssigkeit „Beth" genannt[47]), wie folgt bereitet:

---

[46]) Bouin u. Collin, Contribution à l'étude de la division cellulaire chez les myriapodes, Anat. Anzg. Bd. 22 S. 97.

[47]) G. C. v. Walsem, Psych. u. Neurolg. Bd. 1928 Nr. 2.

Gesättigte Lösung von Pikrinsäuren	260
Formol	70
Eisessig	5
Azeton	165

Daraufhin kommen sie ohne Abwaschen einen Tag lang in 10 % der offizinellen Salpetersäure (d. h. 50 % HNO^3), Sodann folgt endgültiges Zurechtschneiden und die Gewebsteile werden hineingetan in kochendes Azeton[48]). Wegen der Feuergefährlichkeit durch Überschreiten des Kochpunktes, gießt man immer neues Azeton hinzu. Dann eine halbe Stunde in Chloroform und eine Stunde in gefärbtes Paraffin. Um mit Sicherheit festzustellen, ob das Objekt vom Messer in allen Teilen getroffen wird, hat van Walsem[49]) eine Methode angegeben, um das Paraffin zu färben. Er gebraucht statt des von Samter[50]) vorgeschlagenen Alkamin, das Scharlachrot. Bei der späteren Entfernung des gefärbten Präparates aus dem gefärbten Paraffinblock wird der rote Farbstoff zugleich aus dem Präparate entfernt. Alle Präparate sind ohne Ausnahme mittels der Paraffinmethode angefertigt. Die Paraffineinschmelzung geschieht ohne Paraffinofen[51]). Man muß darauf achten, daß die zugeführte Wärmemenge sehr gering ist und nur genügt, um zu verhindern, daß das geschmolzene Paraffin erstarrt. Das Schneiden der Parafinblöcke geschieht mit schräggestelltem Messer nach der Methode des Zelloidinschneidens unter Berücksichtigung der Erhöhung der lokalen Schneidetemperatur. Die Anheizung des oberen Endes des Messers erfolgt einfach mit einer kleinen Stichflamme, welche auf die Vorderseite des Messers gerichtet wird. Das Messer wird nur an seinem freien Rande angeheizt. Das beschriebene Verfahren schadet nicht dem Messer[52]). Geschnitten wurde mit dem großen Microtom[53]) und die Übertragung der Schnitte fand statt mittels Ansaugung[54]). Faßt man

---

[48]) G. C. v. Walsem, Zeitschr. f. w. Mikrosk. Bd. 42, 1925, S. 439.
[49]) G. C. v. Walsem, id. Bd. 43 S. 512.
[50]) Samter, Zeitschr. f. w. Mikrosk. Bd. 11, 1894, S. 136.
[51]) G. C. v. Walsem, Zeitschr. f. w. Mikrosk. Bd. 39, 1922, S. 136.
[52]) G. C. v. Walsem, id. Bd. 43 S. 513.
[53]) G. C. v. Walsem, id. Bd. 15 S. 145.
[54]) G. C. v. Walsem, id. Bd. 44 S. 36.

nämlich den Schnitt mittels einer Pinzette, so läuft man immer Gefahr, falls zu lose gefaßt, daß er im ungeeigneten Augenblick entschlüpft. Falls aber die Pinzette zu kräftig zufaßt, so bleibt evtl. der Schnitt am Instrument hängen. Mittels eines Kautschukrohrs wird also der Schnitt angesaugt. Das untere Ende des Rohrs muß gerade abgeschnitten sein. Solange man einatmet, haftet der Schnitt. Atmet man aus, so fällt er sofort hinab. Damit sich das rote Präparat gut von dem umschließenden weißen Paraffin abhebt, verfahren wir wie folgt:

Die Scheibe wird erst aus dem roten Paraffin auf ein Stück Filtrierpapier gebracht und in gesteigerter Wärme oberhalb der Flamme erhitzt. Alles anhängende rote Paraffin dringt in das Filtrierpapier hinein und die Grenze zwischen Objekt und Paraffin ist, wenn der Block gegossen und gekühlt ist, haarscharf.

Beim Aufziehen der Schnitte auf den Objektträger gebrauchten wir nachstehende Technik:

Der Objektträger ist mit einer dünnen Zelloidinlösung[56]) übergossen. Der Schnitt wird auf diesen getrockneten Objektträger tüchtig mit Filtrierpapier angedrückt und endgültig getrocknet mittels der Zentrifuge[57]). Man faßt mittels einer Pinzette den Objektträger an der Etikettseite und erwärmt in der Flamme. Der Schnitt selbst darf dabei nicht erhitzt werden. Von der erhitzten Seite her läßt man ein wenig entparaffinierende Flüssigkeit fließen[58]); das Paraffin wird momentan gelöst. Der entparaffinierenden Flüssigkeit folgt Alkohol 96 %, womit zugleich die Zelloidinschicht erweicht wird. Der Schnitt wird mittels Filtrierpapier an diesen erweichten Schnitt angedrückt. Jetzt liegt dieser vollkommen faltenlos dem Glas an und wird mit 10 % Chloroform in Alkohol 96 % übergossen. Das Zelloidin wird daher fast direkt erhärtet.

Nachdem die überschüssige Flüssigkeit abgegossen und getrocknet ist, wird gefärbt. Als Balsam wurde das Kopaivabalsam verwendet; es hat ein größeres aufhellendes Vermögen, ist billig, fast gar nicht klebrig und erhärtet sehr rasch.

---

[56]) G. C. v. Walsem, id. Bd. 38, 1921, S. 62 sol.
[57]) Zelloidin (2 %) 4. Äther, Alkohol ana 1. 5.
[58]) Xylol, Chloroform ana.
[59]) G. C. v. Walsem, Zeitschr. f. w. Mikrosk. Bd. 43, 1926, S. 493.

Zusammenfassung.

Es gelingt im Tierversuche, ohne Schaden für den Hund in einen künstlich gesetzten Kontinuitätsdefekt des Rektums ein gestieltes Dünndarmstück einzupflanzen, wie es Haberland annahm.

Dieses Dünndarmstück wird nicht nekrotisch, bleibt gut in allen seinen Teilen ernährt und beginnt sich allmählich histologisch umzuformen. Änderungen in den physiologischen Vorgängen des Magendarmtraktus wurden nach diesen Experimenten nicht festgestellt.

Die bei den angestellten Versuchen angewendete Operationstechnik dürfte für die wichtige Frage der Entstehung eines Ulcus an der Anastomosenstelle von entscheidender Bedeutung sein.

Lebenslauf.

Ich, Derk Jan Kok, wurde geboren am 5. November 1890 in Arnhem, Provinz Gelderland, Holland.

Nachdem ich in Scheveningen beim Haag die Primarschule besucht hatte, schickte mich mein Vater gesundheitshalber nach Arnhem zum Institut Baudet (eine Byzondere Hoogere Burgerschool met 5 j. Cursus), eine höhere Lehranstalt (außerordentliche Oberrealschule mit verbundenem Internat), bis 1908.

Von da ab bis 1910 besuchte ich die Oberrealschule im Haag (Hoogere Burgerschool met 5 j. Cursus) und machte dort im gleichen Jahre das Abitur. Im September 1910 wurde ich in Utrecht als Student der Tierheilkunde immatrikuliert. Nachdem ich in Utrecht als Student am 19. September 1914 die naturwissenschaftliche Prüfung bestanden hatte, approbierte ich 29. Juli 1916.

Am 1. Februar 1917 habe ich mich in Haarlem (Holland) als praktischer Tierarzt niedergelassen und eröffnete eine Klinik für kleine Haustiere und Pferde.

Durch die Tätigkeit in meiner Klinik fühlte ich mich zur Chirurgie hingezogen und suchte meine praktischen und wissenschaftlichen Kenntnisse durch Zusammenarbeit mit Medizinern, speziell auf dem Gebiete der experimentellen Chirurgie, in diesem Spezialfache, weiter auszubauen.

D. J. Kok.